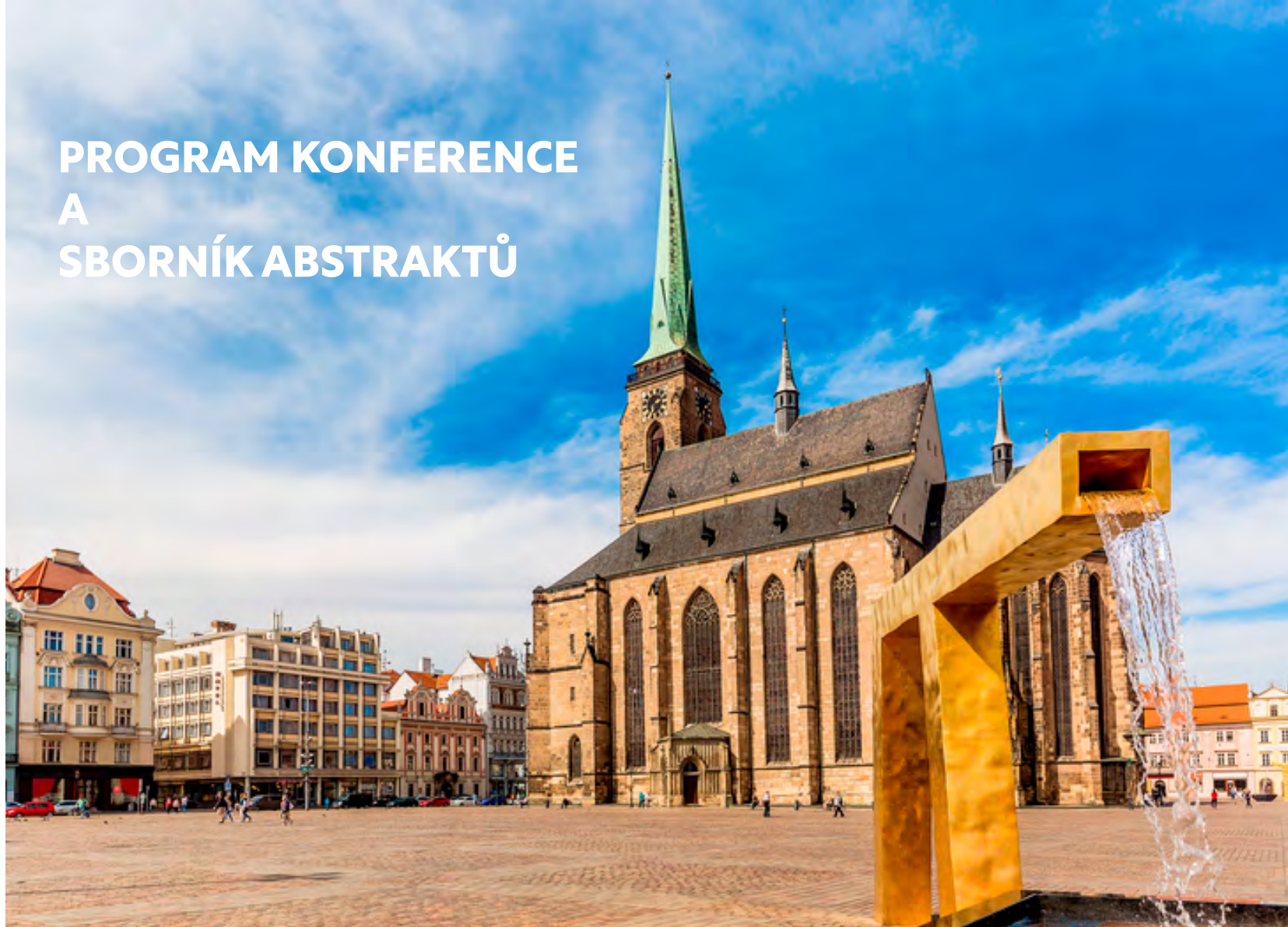

PROGRAM KONFERENCE A SBORNÍK ABSTRAKTŮ



Congress Centre
Parkhotel Plzeň
U Borského parku 31
320 04 Plzeň

Dovolujeme si Vás pozvat na

**XXXI. konferenci dětských
hematologů a onkologů
České a Slovenské republiky**

15. - 17. 9. 2022

OBSAH

ÚVODNÍ SLOVO	3
ORGANIZAČNÍ A VĚDECKÝ VÝBOR KONFERENCE	4
VŠEOBECNÉ INFORMACE	5
INFORMACE K AKTIVNÍ ÚČASTI	8
ČASOVÝ HARMONOGRAM KONFERENCE	9
PODROBNÝ PROGRAM KONFERENCE	10
POSTEROVÁ SEKCE	22
SATELITNÍ SYMPOZIA	23
SBORNÍK ABSTRAKTŮ	24
PŘEHLED PARTNERŮ A VYSTAVOVATELŮ	81

OFICIÁLNÍ
KONGRESOVÁ APLIKACE



ÚVODNÍ SLOVO

Vážené kolegyně, vážení kolegové, dámy a pánové,

Vítejte na XXXI. konferenci dětských hematologů a onkologů. Po 14 letech se setkáváme opět v Plzni v příjemném prostředí Parkhotelu Plzeň.

Připravený třídní program reflektuje četné novinky na poli dětské hematologie a onkologie.

Jsem potěšen velkým zájmem mladých kolegů, kteří se s námi podělí v úvodní sekci o zajímavá kazuistická sdělení. Doufám, že vás poté zaujme i následující diskuse odborníků z několika pracovišť pod vedením pana docenta Aleše Tomka z FN Motol na často opomíjené téma dětských iktů.

O nových léčebných možnostech a cílené léčbě u neurofibromatózy pohovoří profesorka Miriam Bornhorst z USA.

V sekci vyzvaných přednášek jsem velmi rád, že přijali pozvání paní profesorka Heleen van Ommen z Nizozemí, která se ve svém sdělení zaměří na moderní léčbu trombózy u dětí a pan doktor Ondřej Zapletal z Brna, který se bude zabývat možnostmi léčby novými antikoagulancii v pediatrii.

Onkology, a nejen je, jistě rovněž potěší sekce zaměřená na nádory jater, kde mimo jiné bude přednášet i pan docent Jiří Froněk z IKEMu o možnostech resekci nebo transplantací jater.

Nedílnou (a velmi milou) součástí konference bude i sesterská a rodičovská sekce, za jejíž přípravu velice děkuji paní magistře Janě Srbové a paní magistře Romaně Sedláčkové.

Připravili jsme pro vás i zajímavý doprovodný program, který bude mimo jiné samozřejmě obsahovat i návštěvu Plzeňského pivovaru, Bohemia sektu a pro odvážné i Plzeňské věznice.

Poslední blok konference si poslechneme zajímavé přednášky od lídrů našich pracovišť. A poté stylově bude konferenci uzavírat svojí přednáškou pan profesor Jan Starý, kterému mimo jiné velmi děkuji za obrovskou pomoc při organizování celé konference a nejen za to

Doufám, že vás zaujal program naší konference a již se těším na její zahájení, kde vás všechny velmi rád osobně přivítám.



Tomáš Votava

ORGANIZAČNÍ A VĚDECKÝ VÝBOR KONFERENCE

ORGANIZAČNÍ VÝBOR:

Předseda:

Tomáš Votava

Členové:

Lékařská sekce:

Zdeňka Černá
Zuzana Horková
Ondřej Pták
Aneta Sýkorová

Sesterská sekce:

Romana Sedláčková
Jana Srbová

VĚDECKÝ VÝBOR:

Předseda:

Jan Starý

Členové:

Jan Blatný
Alexandra Kolenová
Dagmar Pospíšilová
Jaroslav Štěrba
Jan Trka
Tomáš Votava
Michal Zápotocký
Jan Zuna

POŘADATELÉ

Pracovní skupina dětské hematologie ČR České hematologické společnosti a České pediatrické společnosti ČLS JEP

ve spolupráci s
Pediatricko-onkologickou sekcí České onkologické společnosti ČLS JEP

VŠEOBECNÉ INFORMACE

MÍSTO KONÁNÍ KONFERENCE

Konference se koná v Congress Centre Parkhotel Plzeň (U Borského parku 31, 320 04 Plzeň).

<https://parkhotel-czech.eu/>

REGISTRACE

Po celou dobu konference je registrace umístěna ve vstupním foyer hotelu.

Registrační přepážka bude otevřena v následujících časech:

čtvrtek, 15. září 2022	12:00 – 20:00 hodin
pátek, 16. září 2022	07:30 – 19:00 hodin
sobota, 17. září 2022	08:00 – 13:00 hodin

REGISTRAČNÍ POPLATKY NA MÍSTĚ:

lékař	3.000 Kč
sestra (NLZP), rodičovské iniciativy, nadace	1.500 Kč
student prezenční formy doktorského studia	1.200 Kč
výbor, čestní hosté	0 Kč

VEŠKERÉ PLATBY NA MÍSTĚ BUDE MOŽNÉ PROVÉST POUZE V CZK.

REGISTRAČNÍ POPLATEK ZAHRNÚJE:

- vstup na odborný program během celé konference
- konferenční materiály
- volný vstup na výstavu firem
- občerstvení během přestávek, oběd a večeře

STRAVOVÁNÍ

Snídaně jsou zajištěny v místě ubytování. Obědy, večeře a přestávky na kávu jsou zajištěny v místě konání konference.

→ **Přestávky na kávu** – foyer sálu Big Hall, prostor firemních expozic

→ **Oběd** – hotelová restaurace, galerie sálu Big Hall (1. patro)

Oběd bude vydáván v pátek 16. 9. 2022 od 13:00 do 14:00 hodin.

→ **Večeře** (čtvrtek 15. 9. 2022.) – Kongresový sál Big Hall – Posterová sekce

Večeře bude vydávána ve čtvrtek 15. 9. 2022 od 20:30 hodin v sále Big Hall.

Každý registrovaný účastník obdrží lístky na oběd a večeři.

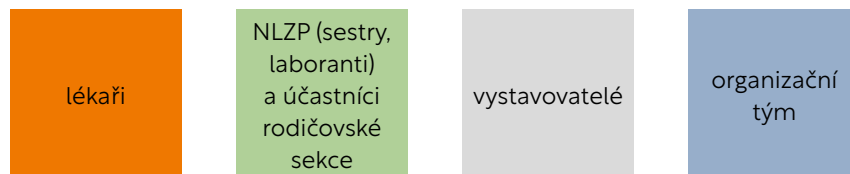
CERTIFIKÁTY

Potvrzení o účasti a certifikáty budou zasílány e-mailem po skončení konference.

JMENOVKY

Každý účastník konference včetně vystavovatelů obdrží při registraci jmenovku, která ho opravňuje ke vstupu do daných prostor.

BARVY JMENOVEK:



SCHŮZE A ZASEDÁNÍ VÝBORU:

ZASEDÁNÍ VÝBORU PEDIATRICKO-ONKOLOGICKÉ SEKCE ČESKÉ ONKOLOGICKÉ SPOLEČNOSTI ČLS JEP

pátek 16. 9. 2022 od 12:30 do 13:30 - sál Bellevue

SPOLEČENSKÝ A DOPROVODNÝ PROGRAM

PÁTEK 16. 9. 2022

14:00 HODIN

A) PROHLÍDKA PIVOVARU PLZEŇSKÝ PRAZDROJ

Cena vstupenky: 350 Kč / os.

<https://www.prazdrojvisit.cz/>

Od 14:00 hodin bude odjíždět autobus od Parkhotelu.

Předpokládaný návrat zpět do hotelu je kolem 17:00 hodin.

B) BOHEMIA SEKT STARÝ PLZENEC - PROHLÍDKA S DEGUSTACÍ

Cena vstupenky: 300 Kč / os.

<https://www.bohemiasekt.cz/>

Od 14:00 hodin bude odjíždět autobus od Parkhotelu.

Předpokládaný návrat zpět do hotelu je kolem 17:00 hodin.

C) EXKURZE DO VĚZNICE PLZEŇ BORY

Cena vstupenky: 100 Kč / os.

Počet míst je omezen pro skupinu max. 20 osob.


Sraz před hotelem v **13:40 hodin** a společný odchod parkem do nedaleké věznice.

20:00 HODIN

SPOLEČENSKÝ VEČER S RAUTEM (CONGRESS CENTRE PARKHOTEL PLZEŇ)

Cena vstupenky: 700 Kč / os.

Vstupenky je možné zakoupit u registrace.



INFORMACE K AKTIVNÍ ÚČASTI

JEDNACÍ JAZYK

Jednacím jazykem konference bude čeština, slovenština a angličtina (bez simultánního překladu).

INFORMACE PRO PŘEDNÁŠEJÍCÍ

Přednášky prezentované přes PC (dataprojektor) je nezbytné předat na USB Flash. Přednášky na mediích můžete předávat technikům v sále, ve kterém budete přednášet: od **čtvrťka 15. 9. 2022 od 13:00 hodin**, nejpozději 60 minut před zahájením programu přednáškového bloku vaší sekce, jinak nemůžeme garantovat bezproblémový průběh vaší prezentace.

Media si vyzvedněte po ukončení programového bloku vaší sekce.

POSTERY

Postery budou umístěny na panelech o rozměrech: **90 cm (šířka) × 180 cm (výška)**, v sále Big Hall.

Posterová sdělení budou vystavena po celou dobu konání konference.

Instalace posterů je možná od čtvrťka 15. 9. 2022 od 12:00 hod.

Deinstalace posterů je možná v sobotu 17. 9. 2022 po 13:00 hod.

Pomůcky k instalaci budou k dispozici v prostoru posterové sekce.

Pro posterovou sekci bude organizovaná diskuze v tomto čase:

čtvrtek dne 15. 9. 2022 od 20:30 hodin v Kongresovém sále Big Hall.

Žádáme autory sdělení, aby v tuto dobu byli přítomni u svých posterů a byli připraveni na moderovanou diskuzi.

SBORNÍK ABSTRAKTŮ

Sborník neprošel jazykovou úpravou.

Autoři odpovídají za obsahovou i formální stránku svého příspěvku.

ČASOVÝ HARMONOGRAM KONFERENCE

ČTVRTEK 15. 9. 2022

1. den	Lékařská sekce - sál Big Hall	Sesterská sekce - sál Bellevue
12:00 – 19:00	Registrace	
14:00 – 15:00	Uvítací coffee break	
15:00	Zahájení konference	
15:15 – 16:45	Kazuistiky	Sesterská sekce I.
16:45 – 17:00	Coffee break	
17:00 – 18:30	Kulatý stůl - Cévní mozkové příhody u dětí	
18:45 – 20:15	Transplantace krvetvorných buněk	
20:30 – 21:30	Posterová sekce s večerí	

PÁTEK 16. 9. 2022

2. den	Sekce A - sál Big Hall	Sekce B - sál Bellevue
7:30 – 18:00	Registrace	
8:30 – 10:00	Edukační blok I. - NF 1	Sesterská sekce II.
10:00 – 10:30	Coffee break	
10:30 – 11:30	Edukační blok II. - Trombóza a Hemostáza	Rodičovská sekce
11:30 – 13:00	Edukační blok III. - Nádory jater	
13:00 – 14:00	Oběd	
14:00 – 17:00	Odpolední doprovodný program	
17:30 – 18:30	Edukační blok IV. - CLIP - Diferenciální diagnostika v hematologii	
20:00	Společenský večer	

SOBOTA 17. 9. 2022

3. den	Sekce A - sál Big Hall	Sekce B - sál Bellevue
8:00 – 14:00	Registrace	
8:30 – 9:30	Satelitní sympozium - Roche	
9:45 – 11:00	Hematologie	Onkologie
11:00 – 11:30	Coffee break	
11:30 – 12:30	Satelitní sympozium - Sobi	
12:30 – 14:00	Hematologie, Onkologie	
14:00	Zakončení konference	

PODROBNÝ PROGRAM KONFERENCE

ČTVRTEK 15. 9. 2022 – KONGRESOVÝ SÁL BIG HALL

15:00 ZAHÁJENÍ KONFERENCE

15:15 – 16:45 Kazuistiky

Předsedající: Švec P. (Bratislava, SK), Trka J. (Praha)

ZÁZRAK UMOŽNĚNÝ PŘÍZNIVOU BIOLOGIÍ U DIFÚZNÍHO STŘEDOČÁROVÉHO GLIOMU

Trková K. (Praha)

HAPLOIDENTICKÁ TRANSPLANTÁCIA KRVOTVORNÝCH BUNIEK (TKB) A NÁSLEDNÁ IMUNOTERAPIA U PACIENTKY S RELAPSO M METASTATICKÉHO NEUROBLASTÓMU

Kotrbcová M. (Banská Bystrica, SK)

PSEUDO-TROMBOTICKÁ MIKROANGIOPATIE JAKO PROJEV DEFICITU VITAMINU B12

Birke P. (Olomouc)

KABUKI SYNDRÓM - ZRIEDKAVÁ PRÍČINA AUTOIMUNITNEJ PANCYTOPÉNIE

Pozdechová M. (Bratislava, SK)

AKÚTNA MYELOIDNÁ LEUKÉMIA U PACIENTA S HEMOFÍLIU A

Chovanec F. (Bratislava, SK)

AKÚTNA MEGAKARYOBLASTOVÁ LEUKÉMIA S ATYPICKOU INICIÁLNOU MANIFESTÁCIOU

Chovanec F. (Bratislava, SK)

IDENTIFIKACE A FUNKČNÍ VALIDACE KAUZÁLNI MUTACE U PACIENTA S TĚŽKÝM STŘEVNÍM ZÁNĚTEM: PROČ ANI GEN NELZE ODSOUDIT BEZ SPOLEHLIVÝCH DŮKAZŮ

Racková M. (Praha)

NENÍ FLÍČEK JAKO FLÍČEK

Zimová S. (Praha)

H3K27 MUTOVANÝ DIFÚZNÍ MIDLINE GLIOM S NTRK2 FÚZÍ, KAPKA NADĚJE?

Tinka P. (Brno)

VZÁCNÁ PŘÍČINA PLICNÍ EMBOLIE

Kinkorová S. (Praha)

16:45 – 17:00 *Coffee break*

17:00 – 18:30 KULATÝ STŮL – Cévní mozkové příhody u dětí

Předsedající: Votava T. (Plzeň)

Přednášející:

Tomek A. (Praha)

Paulas L. (Praha)

Paulasová Schwabová J. (Praha)

Aulická Š. (Brno)

Köhlerová S. (Brno)

Hadačová I. (Praha)

Grešíková M. (Bratislava, SK)

18:45 – 20:15 Transplantace krvetvorných buněk

Předsedající: Horáková J. (Bratislava, SK), Sedláček P. (Praha)

18:45 – 19:00

TRANSPLANTACE KMENOVÝCH BUNĚK KRVETVORBY U DĚTÍ S DĚDIČNÝMI METABOLICKÝMI PORUCHAMI A MALIGNÍ INFANTILNÍ OSTEOPETRÓZOU

Formánková R. (Praha)

19:00 – 19:15

ALOGÉNNÉ TRANSPLANTÁCIE KRVOTVORNÝCH BUNIEK U DETÍ S AKÚTNOU LYMFOBLASTOVOU LEUKÉMIUO LIEČENÝCH V ROKOCH 2014 – 2021 V ČESKEJ A SLOVENSKEJ REPUBLIKE

Švec P. (Bratislava, SK)

19:15 – 19:30

OVĚŘOVÁNÍ NÍZKÝCH POZITIVIT MRN POMOCÍ NGS MÁ VYSOKOU SPECIFICITU PRO PREDIKCI RELAPSU U PACIENTŮ S ALL PO TRANSPLANTACI KRVETVORBY

Šeferna K. (Praha)

19:30 – 19:45

ALOGENNÍ TRANSPLANTACE HEMATOPOETICKÝCH BUNĚK U DĚTÍ S AKUTNÍ MYELOIDNÍ LEUKÉMIÍ LÉČENÝCH PODLE PROTOKOLŮ AML-BFM 2012 V ČESKÉ A SLOVENSKÉ REPUBLICE

Říha P. (Praha)

19:45 – 20:00

CHRONICKÁ GVHD U DETÍ PO ALOGÉNNEJ TRANSPLANTÁCII KRVOTVORNÝCH BUNIEK

Adamčáková J. (Bratislava, SK)

20:00 – 20:15

PROČ JE NUTNÉ DLOUHODOBÉ SLEDOVÁNÍ PACIENTŮ PO ALOGENNÍ TRANSPLANTACI KRVETVORNÝCH BUNĚK V DĚTSKÉM VĚKU?

Keslová P. (Praha)

20:30 – 21:30 Posterová sekce (Kongresový sál Big Hall)

PÁTEK 16. 9. 2022 – KONGRESOVÝ SÁL BIG HALL

08:30 – 10:00 EDUKAČNÍ BLOK I. – NF1

Předsedající: Petrák B. (Praha), Zápotocký M. (Praha)

08:30 – 09:00

MODERN APPROACH TO NEUROFIBROMATOSIS TYPE 1

Bornhorst M. (Washington DC, USA)

09:00 – 09:20

DIAGNOSTIKA, NÁLEZY A DLOUHODOBÉ SLEDOVÁNÍ DĚTÍ S NEUROFIBROMATÓZOU TYP 1 (NF1)

Petrák B. (Praha)

09:20 – 09:30

PLEXIFORMNÍ NEUROFIBROMY U DĚTÍ S NF1

Vejmělková K. (Brno)

09:30 – 09:40

TARGETED THERAPY IN NEUROFIBROMATOSIS TYPE 1-ASSOCIATED GLIOMAS

Zápotocký M. (Praha)

09:40 – 09:50

MONITOROVANIE DETSKÝCH PACIENTOV S NEUROFIBROMATÓZOU NA SLOVENSKU A CIELENÁ LIEČBA PLEXIFORMNÝCH NEUROFIBRÓMOV TRAMETINIBOM – NAŠE SKÚSENOSTI

Hlásná K. (Bratislava, SK)

Diskuse

10:00 – 10:30 Coffee break

10:30 – 11:30 EDUKAČNÍ BLOK II. – Trombóza a Hemostáza

Předsedající: Kühn T. (Ostrava), van Ommen H. (Rotterdam, the Netherlands), Votava T. (Plzeň), Zapletal O. (Brno)

10:30 – 11:00

IPTN: BEST CARE FOR KIDS WITH THROMBOSIS

Van Ommen H. (Rotterdam, The Netherlands)

11:00 – 11:20

POUŽITÍ PŘÍMÝCH PERORÁLNÍCH ANTIKOAGULANCÍ V DĚTSKÉM VĚKU - SOUČASNÉ MOŽNOSTI

Zapletal O. (Brno)

11:20 – 11:30

EFFICACY AND SAFETY OF DABIGATRAN FOR TREATMENT AND SECONDARY PREVENTION OF VENOUS THROMBOEMBOLISM IN CHILDREN SUMMARY RESULTS OF SUBGROUP ANALYSES

Tartakovsky I. (Frankfurt am Main, Germany)

11:30 – 13:00 EDUKAČNÍ BLOK III. – Nádory jater

Předsedající: Mališ J. (Praha), Múdry P. (Brno)

11:30 – 12:00

RESEKCE VS. TRANSPLANTACE PRO NÁDORY JATER U DĚTÍ

Froněk J. (Praha)

12:00 – 12:15

TRANSPLANTACE JATER U DĚTÍ S NÁDORY JATER

Mališ J. (Praha)

12:15 – 12:30

LÉČEBNÉ VÝSLEDKY HEPATOBLASTOMU VE FN MOTOL MEZI LETY 2006 - 2017

Švojgr K. (Praha)

12:30 – 12:45

NÁDORY JATER LÉČENÝCH NA KDO FN BRNO V LETECH 1998 - 2022

Bajčiová V. (Brno)

12:45 – 13:00

SOUČASNÉ LÉČEBNÉ POSTUPY U PACIENTŮ S NÁDORY JATER

Švojgr K. (Praha)

17:30 – 18:30 EDUKAČNÍ BLOK IV. – CLIP - Diferenciální diagnostika v hematologii

Předsedající: Trka J. (Praha)

17:30 – 17:45

GENETICKÁ VYŠETŘENÍ U VROZENÝCH PORUCH KRVETVORBY. JAKOU METODU VYBRAT, JAK POSTUPOVAT A JAK INTERPRETOVAT VÝSLEDKY.

Froňková E. (Praha)

17:45 – 18:00

LYMFOCYTÁRNÍ SUBPOPULACE - CO VŠECHNO MOHOU PŘINĚST V DIFERENCIÁLNÍ DIAGNOSTICE V IMUNOLOGII A HEMATOLOGII?

Mejstříková E. (Praha)

18:00 – 18:15

GENETICKÉ VYŠETŘENÍ PRIMÁRNÍCH IMUNODEFICIENCÍ V HEMATOLOGII. KDY MÁ CENU PROVÁDĚT A JAK POSTUPOVAT.

Svatoň M. (Praha)

18:15 – 18:30

HEMOFAGOCYTUJÍCÍ LYMFHISTIOCYTÓZA A PRŮTOKOVÁ CYTOMETRIE. KDY MŮŽEME POMOCI A KDY NE?

Nováková M. (Praha)

SOBOTA 17. 9. 2022 – KONGRESOVÝ SÁL BIG HALL

09:45 – 11:00 Hematologie

Předsedající: Bubanská E. (Banská Bystrica, SK), Pospíšilová D. (Olomouc)

09:45 – 10:00

ÚSKALÍ DIAGNOSTIKY ERYTHROCYTÓZ U DĚTÍ

Pospíšilová D. (Olomouc)

10:00 – 10:15

ZÍSKANÉ SELHÁNÍ KOSTNÍ DŘENĚ - KRITICKÝ POHLED NA DIAGNOSTIKU A LÉČEBNÉ STRATEGIE V ROCE 2022

Suková M. (Praha)

10:15 – 10:30

OPRAVA KAUZÁLNÍ MUTACE VE FIBROBLASTECH PACIENTA S FANCONIHO ANEMÍÍ TYPU A POMOCÍ PRIME EDITACE

Peterková L. (Praha)

10:30 – 10:45

ODHALENÍ BIOLOGICKÝCH PROCESŮ ZODPOVĚDNÝCH ZA REZISTENCI LEUKEMICKÝCH BUNĚK K L-ASPARAGINÁZE V PROSTŘEDÍ KOSTNÍ DŘENĚ

Starková J. (Praha)

10:45 – 11:00

SEKVENOVÁNÍ NOVÉ GENERACE LÉPE ROZLIŠUJE POZITIVITU MINIMÁLNÍ REZIDUÁLNÍ NEMOCI V RIZIKOVÉ STRATIFIKACI DĚTSKÉ AKUTNÍ LYMFBLASTICKÉ LEUKÉMIE

Svatoň M. (Praha)

11:00 – 11:30 Coffee break

12:30 – 14:00 Hematologie, Onkologie

Předsedající: Kolenová A. (Bratislava, SK), Starý J. (Praha)

12:30 – 12:45

JAK DÁLE PŘI SCHVALOVÁNÍ NOVÝCH LÉČIV V DĚTSKÉ ONKOLOGII? RANDOMIZACE NEBO CUSTOMIZACE? SINGLE MOUSE TRIALS JIŽ JSOU... A CO DĚTI?

Štěřba J. (Brno)

12:45 – 13:00

NEFROBLASTOM (WILMSŮV NÁDOR) – HISTORICKÝ VÝVOJ K SOUČASNÉ MODERNÍ DIAGNOSTICE A LÉČBĚ

Mališ J. (Praha)

13:00 – 13:15

DĚTSKÉ NÍZKOSTUPŇOVÉ THALAMOPEDUNKULÁRNÍ GLIOMY: DLOUHODOBÉ KLINICKÉ A ONKOLOGICKÉ VÝSLEDKY

Beneš V. (Praha)

13:15 – 13:30

MYELOPROLIFERACE V NOVOROZENECKÉM VĚKU

Šrámková L. (Praha)

13:30 – 13:45

Ph+ AKÚTNA LYMFOBLASTOVÁ LEUKÉMIA U DETI A ADOLESCENTOV: ANALÝZA VÝSLEDKOV LIEČBY NA SLOVENSKU V OBDOBÍ 2000–2022

Kolenová A. (Bratislava, SK)

13:45 – 14:00

IMATINIB V KOMBINACI S CHEMOTERAPIÍ V LÉČBĚ DĚTÍ S AKUTNÍ LYMFOBLASTICKOU LEUKÉMIÍ S FILADELFSKÝM CHROMOZOMEM V ČESKÉ REPUBLICE 2003–2020

Starý J. (Praha)

SOBOTA 17. 9. 2022 – SÁL BELLEVUE

09:45 – 11:00 Onkologie

Předsedající: Štěrba J. (Brno), Halušková V. (Košice, SK)

09:45 – 10:00

EuroNet-PHL-C1 – VÝSLEDKY LÉČBY INTERMEDIÁRNÍCH A POKROČILÝCH STÁDIÍ HODGKINOVA LYMFOMU U DĚTÍ A DOSPÍVAJÍCÍCH
Čepelová M. (Praha)

10:00 – 10:15

KOMBINOVANÁ METRONOMICKÁ A INDIVIDUALIZOVANÁ LÉČBA EWINGOVA SARKOMU/PNET VEDE K PRODLOUŽENÍ PŘEŽITÍ PŘI ZACHOVÁNÍ VYSOKÉ KVALITY ŽIVOTA

Polášková K. (Brno)

10:15 – 10:30

PATŘÍ PACIENTI S NET (KARCINOIDEM) DO SLEDOVÁNÍ CENTER NÁSLEDNÉ ONKOLOGICKÉ PÉČE?

Kruseová J. (Praha)

10:30 – 10:45

KOMPLEXNÍ MOLEKULÁRNÍ CHARAKTERIZACE NÁDORU JAKO PODKLAD PRO TVORBU INDIVIDUALIZOVANÝCH LÉČEBNÝCH PLÁNŮ U DĚTSKÝCH PACIENTŮ SE SOLIDNÍMI NÁDORY

Pokorná P. (Brno)

10:45 – 11:00

PERSONALIZOVANÁ LÉČBA VASKULÁRNÍCH MALFORMACÍ S PROKÁZANOU AKTIVAČNÍ MUTACÍ V GENU TEK NEBO PIK3CA ALPELISIBEM: VYSOKÁ ÚČINNOST A NÍZKÁ TOXICITA

Múdry P. (Brno)

14:00

Zakončení konference

SESTERSKÁ SEKCE - SÁL BELLEVUE

ČTVRTEK 15. 9. 2022

15:00 ZAHÁJENÍ KONFERENCE

15:15 – 16:45 Sesterská sekce I.

Předsedající: Sedláčková R. (Plzeň), Srbová J. (Plzeň), Šestáková R. (České Budějovice)

15:15 – 15:30

TRANSPLANTACE KRVETVORNÝCH BUNĚK U DĚTÍ S TĚŽKOU KOMBINOVANOU IMUNODEFICIENCÍ - 2 KAZUISTIKY

Jurčíková P. (Praha)

15:30 – 15:45

PRES SYNDROM- Příběh Katherinky

Činčilová H. (Ostrava)

15:45 – 16:00

KOMPLIKACE ONKOLOGICKÉ LÉČBY U DÍTĚTE S AKUTNÍ LYMFOBLASTICKOU LEUKEMIÍ – KAZUISTIKA

Škopková H. (Brno)

16:00 – 16:15

KOMPLIKACE LÉČBY U MALÉ PACIENTKY S METASTATICKÝM NEUROBLASTOMEM, KAZUISTIKA

Chloupková P. (Brno)

16:15 – 16:30

PÉČE O DĚTSKÉ PACIENTY PŘI PROTONOVÉ RADIOTERAPII

Bartošová J. (Praha)

16:30 – 16:45

ZAČÁTEK BYL ASTROCYTOM

Knížková Z., Gabrielová Z. (Plzeň)

PÁTEK 16. 9. 2022

08:30 – 10:00 Sesterská sekce II.

Předsedající: Kostická L. (Bratislava, SK), Petlachová M. (Brno)

08:30 – 09:00

UZAVŘENÉ SYSTÉMY PŘI APLIKACI PROTINÁDOROVÉ LÉČBY, ZKUŠENOSTI JEDNOTLIVÝCH PRACOVÍŠŤ ČR A SR - WORKSHOP

Petlachová M. (Brno)

09:00 – 09:15

MÁME ŽIVOT V KRVÍ

Sisková Losová I. (Bratislava, SK)

09:15 – 09:30

CO UKÁZALA AUEROVA TYČ?

Koháková J. (Plzeň)

09:30 – 10:00

PONYTERAPIE - RADOST PRO KAŽDÉHO

Malinová M. (Plzeň)

10:00 – 10:30 Coffee break

10:30 – 12:00 Rodičovská sekce

Předsedající: Dvořáková P. (Praha), Srbová J. (Plzeň)

10:30 – 10:45

HAIMA CZ - NOVÉ CESTY POMOCI

Dvořáková P. (Praha)

10:45 – 11:00

ÚSPEŠNÁ SPOLUPRÁCA A VÝSLEDKY PROJEKTU CEZHRANIČNEJ SPOLUPRÁCE SLOVENSKO-UKRAJINA

Hunčíková M. (Košice, SK)

11:00-11:15

NADAČNÍ FOND ÚSMĚV ANDĚLA

Šedinová A. (Praha)

11:15 – 11:30

ZLATÁ RYBKA PLNÍ PŘÁNÍ VÁŽNĚ NEMOCNÝM DĚTEM

Vítovcová K., Ambrosová S. (Praha)

11:30 – 11:45

NADAČNÍ FOND ŠANCE ONKOLÁČKŮM

Klasnová L. (Praha)

11:45 – 11:55

DEŤOM S RAKOVINOU Z UKRAJINY

Ščuroková I. (Bratislava, SK)

11:55 – 12:10

KULATÝ STŮL

Dvořáková P. (Praha)

12:00 – 14:00 *Oběd*

POSTEROVÁ SEKCE

DISKUSE K POSTERŮM DNE 15. 9. 2022 OD 20:30 - 21:30 (Kongresový sál Big Hall)

Diskusi řídí: Hrušák O. (Praha), Zuna J. (Praha)

P-01	DEFICIT VITAMÍNU B12 MANIFESTUJÍCÍ SE JAKO PSEUDO-TROMBOTICKÁ MIKROANGIOPATIE	Ludíková B. (Olomouc)
P-02	VIREM INDUKOVANÉ TROMBOCYTOPENIE V DĚTSKÉM VĚKU	Galková M. (Ostrava)
P-03	(Kazuistika) ENCEFALITÍDA V SÚVISLOSTI S INFEKCIOU COVID19?	Horváthová K. (Banská Bystrica, SK)
P-04	PEDIATRICKÝ NHL – CHARAKTERISTIKA A VČASNÁ DIAGNOSTIKA (SÚBOR PACIENTOV)	Fillová H. (Banská Bystrica, SK)
P-05	VZÁCNE RIZIKÁ DEFICITU FXII V KLINICKEJ PRAXI	Poláková K. (Bratislava, SK)
P-06	PACIENTKA S BILATERÁLNOU NEFROBLASTOMATÓZOU LIEČENÁ S “ADD-ON” 13-CIS RETINOVOU KYSELINOU - KAZUISTIKA	Grenčíková J., Nespalová B. (Bratislava, SK)
P-07	EPIDEMIOLOGIA TUMOROV CNS U DETÍ NA KDHAO LF UK A NÚDCH ZA OBDOBIE ROKOV 2000-2020	Lénart J. (Bratislava, SK)
P-08	VZÁCNA KONGENITÁLNA PARIS TROUSSEAU TROMBOCYTOPÉNIA U PACIENTOV S JACOBSEN SYNDRÓMOM	Grešíková M. (Bratislava, SK)
P-09	KVALITA ŽIVOTA VYLIEČENÝCH JEDNOTLIVCOV S ONKOLOGICKÝM OCHORENÍM V KONTEXTOCH ŠPECIÁLNOPEGAGOGICKEJ EDUKÁCIE A SOCIALIZÁCIE	Ivanová Z. (Bratislava, SK)
P-10	LÉČBA RELABOVANÝCH AKUTNÍCH LYMFOBLASTICKÝCH LEUKÉMIÍ POMOCÍ DARATUMUMABU – LIMITACE V DIAGNOSTICE A LÉČBĚ	Vakrmanová B. (Praha)
P-11	FAKTOR XIII V HEMOSTÁZE A LIEČBA VRODENÉHO DEFICITU FAKTORA XIII KAZUISTIKA TROJROČNÝCH DVOJIČIEK S DEFICITOM FAKTORA XIII.	Galóová N. (Košice, SK)
P-12	INDIVIDUALIZATION OF L-ASPARAGINASE THERAPY IN PEDIATRIC ALL PATIENTS USING A NOVEL AUTOMATED METHOD	Valík D. (Brno)
P-13	CANISTERAPIE, ANEB KDE JE PES TAM JE DOBRÁ NÁLADA.	Rohleder O. (Brno)
P-14	BEZDRÁTOVÁ ULTRAZVUKOVÁ KAPESNÍ SONDA: UŽITEČNÝ BEDSIDE POMOCNÍK PŘI KANYLACI PERIFERNÍ ŽÍLY U DĚTSKÝCH ONKOLOGICKÝCH PACIENTŮ	Merta T. (Brno)

SATELITNÍ SYMPOZIA

SOBOTA 17. 9. 2022

8:30 - 9:30

SÁL BIG HALL



HEMLIBRA®
Zkušenosti/Odpovědi/Otázky

PANELOVÁ DISKUZE

Panel odborníků:

MUDr. Ester Zápotocká

(Klinika dětské hematologie a onkologie 2. LF UK a FN Motol, Praha)

MUDr. Světlana Köhlerová

(Oddělení dětské hematologie a biochemie, FN Brno)

SOBOTA 17. 9. 2022

11:30 - 12:30

SÁL BIG HALL



Důvěřuj, ale prověřuj – aktuální přístupy
k léčbě hemofilie

Předsedající:

MUDr. Ing. Tomáš Votava, Ph.D.

VYUŽITÍ MODERNÍCH PŘÍSTUPŮ V LÉČBĚ HEMOFILIE A

MUDr. Ester Zápotocká

(FN Motol Praha)

VYUŽITÍ MODERNÍCH PŘÍSTUPŮ V LÉČBĚ HEMOFILIE B

MUDr. Světlana Köhlerová

(FN Brno)

CO OČEKÁVÁ HEMATOLOG DOSPĚLÝCH, ČEHO SE DOČKÁ A NEDOČKÁ

MUDr. Radomíra Hrdličková

(FN Ostrava)

SBORNÍK ABSTRAKTŮ

LÉKAŘSKÁ SEKCE – PŘEDNÁŠKY

KAZUISTIKY

ZÁZRAK UMOŽNĚNÝ PŘÍZNIVOU BIOLOGIÍ U DIFÚZNÍHO STŘEDOČÁROVÉHO GLIOMU (kazuistika)

Trková K. (1,2), Votava T. (4), Příbáň V. (5) Vícha A. (1,2), Krsková L. (1,3), Zámečník J. (1,3), Sumerauer D. (1,2), Zápotocký M. (1,2)

1- Prague Brain Tumor Research Group 2- Klinika dětské hematologie a onkologie 2. LF UK a FN Motol 3- Ústav patologie a molekulární medicíny 2. LF UK a FN Motol 4- Dětská klinika FN Plzeň 5- Neurochirurgické oddělení FN Plzeň

Kazuistika: V době diagnózy 14 měsíční chlapec vyšetřován pro parézu hlavových nervů (N. VI a n.VII) s následným rychlým rozvojem příznaků nitrolební hypertenze, na magnetické rezonanci (MRI) s nálezem rozsáhlého gliomu kmene doprovázeného hydrocefalem. Svými MRI charakteristikami splňoval obraz DIPG (difúzní infiltrativní gliom kmene), který není tuto věkovou kategorií zcela typický. Proto byla provedena biopsie tumoru s histologickým závěrem anaplastický astrocytom gr. 3.

V čase diagnózy byla provedena dostupná cílená molekulárně-biologická vyšetření: mutace v genech pro BRAF, Histon 3 a genovou fúzi BRAF-KIAA1549 s negativním výsledkem. Vzhledem k rozsahu onemocnění a věku dítěte byla zahájena léčba dle protokolu Infant HGG 2008 (39 týdnů) s radiologicky významnou regresí velikosti tumoru (>50%) a zlepšením klinického stavu. Pacient pak pokračoval v léčbě udržovací chemoterapií Vinblastinem v dávce 6mg/m² (po 9 měsících redukce 5mg/m²) v celkové délce léčby 70 týdnů, kterou dokončil bez komplikací. Dle MRI byl po ukončení léčby obraz téměř kompletní remise onemocnění. Klinicky je pacient ve výborném stavu nyní více než 6let od diagnózy.

Po skončení terapie jsme díky novým diagnostickým metodám prokázali genovou fúzi MYB-QKI. Dle methylační array byl pacient zařazen dle v12.3 verze Heidelberského klasifikátoru do methylační třídy „Low grade glioma, MYB(L1) family“, subtyp B. Náš pacient má histologicky jednoznačně prokázaný high-grade gliom (HGG), který však svým biologickým chováním odpovídá jedné z podskupin HGG s přívlastkem „low-grade glioma like“. Z těch se rekrutují pacienti s HGG dobře odpovídající na podávanou léčbu a dlouhodobě přežívající. Tato kazuistika dokládá důležitost bioptického ověřování atypických tumorů mozku kmene a potřebu jejich pečlivého molekulárně-biologického vyšetřování.

Podpora: GAUK č.204220

HAPLOIDENTICKÁ TRANSPLANTÁCIA KRVOTVORNÝCH BUNIEK (TKB) A NÁSLEDNÁ IMUNOTERAPIA U PACIENTKY S RELAPSEM METASTATICKÉHO NEUROBLASTÓMU

Kotrbcánová M. (1), Bician P. (1), Bubanská E. (1), Fedoráková I. (1), Stančoková T. (1), Döring M. (2), Lang P. (2)

1 - Klinika pediatrickej onkológie a hematológie SZU, DFNSP, Banská Bystrica 2 - Department of Pediatric Hematology and Oncology, University Children's Hospital, Eberhard Karls University Tuebingen, Germany

Úvod: Neuroblastóm vysokého rizika ostáva významným klinickým problémom detskej onkológie. Napriek agresívnej multimodálnej liečbe sa asi u 50% detí diagnostikuje relaps. Prognóza pacientov s relapsom je zlá a neexistuje konsenzus o najefektívnejšej liečbe.

Metodika: Prezentujeme kazuistiku 7-ročnej pacientky, ktorej bol v roku 2018 diagnostikovaný neuroblastóm retroperitonea (MYCN negat.) s viacpočetnými metastázami v kostiach a kostnej dreni. Pacientka absolvovala 1.líniu liečby podľa HR-NBL-1.7/SIOPEN, dosiahla kompletnú remisiu. 3 mesiace po ukončení liečby bol u nej diagnostikovaný 1. relaps s infiltrátmi paravertebrálne v rozsahu Th6-Th11, v oblasti Th7-Th8 s propagáciou intraspínálne a kompresiou miechy, s infiltráciou mediastinálnych lymfatických uzlín a kostnej drene stavcov, os sacrum, panvy, femurov a lopatiek. Relapsová liečba zahŕňala chirurgickú resekciu intraspínálnej časti tumoru, 4 cykly Topotecan, Vincristin, Doxorubicin, 7 cyklov Bevacizumab, Irinotecan, Temozolomid s dobrou parciálnou remisiou a následne rádioterapiou na 2 reziduálne ložiská v stavci Th9 a ľavom femure. V Nemecku v Tuebingene bol podaný 1.cykus Irinotecan, Temozolomid, Dinutuximab. Na celotelovom MR bola diagnostikovaná nová CNS metastáza, ložisko v sterne a os sacrum nejednoznačnej vitality. 13 mesiacov od začiatku liečby relapsu po myeloablatívnom prípravnom režime (Fludarabín, Melphalan, Thiotepa, ATG) a podaní dinutuximabu beta bola v Tuebingene zrealizovaná haploidentická TKB po TcRAB/CD19-deplécii od matky. Pacientka tam potom absolvovala rádioterapiu na CNS metastázu a ložiská v sterne a os sacrum. V rámci potransplantačných komplikácií prekonala reaktiváciu CMV a HHV-6 infekcie, enteritídu Clostridium difficile. Na našej klinike pokračovala piatimi cyklami dinutuximabu beta komplikovanými najmä neuropatickými bolesťami. Dosiahla parciálnu remisiu ochorenia, avšak na celotelovom MR vyšetrení v Nemecku v máji 2022 bola zistená progresia ochorenia s novým ložiskom v stavci L3, paravertebrálne v oblasti Th10 a v oboch tibiách.

Výsledky: U našej pacientky sa vzhľadom na parciálnu remisiu ochorenia a nový nález CNS metastázy pred haploidentickou TKB podarilo dosiahnuť len čiastočnú regresiu ochorenia. Aktuálne prežíva 2 roky od diagnózy 1.relapsu, absolvuje rádioterapiu na nové ložiská.

Záver: Výsledky klinickej štúdie fázy I/II v Tuebingene naznačujú, že haploidentická TKB s anti-GD2 protilátkou (ch14.18) a IL2 môže u pacientov s relapsom neuroblastómu navodiť dlhodobú remisiu s priaznivým EFS.

PSEUDO-TROMBOTICKÁ MIKROANGIOPATIE JAKO PROJEV DEFICITU VITAMINU B12

Birke P., Novák Z., Ludíková B., Pospíšilová D.

Dětská klinika Lékařské fakulty UP v Olomouci a Fakultní nemocnice Olomouc

Úvod: Deficit vitamínu B12 vykazuje variabilnú symptomatológiu: od príznakov anemického syndromu, přes gastrointestinální obtíže po neuropsychiatrické změny. Vzácný projev představuje pseudo-trombotická mikroangiopatie (pseudo-TMA): mikroangiopatická hemolytická anémie, trombocytopenie a schistocytóza.

Pacient a výsledky: 17letý muž po parciální exstirpaci kraniofaryngeomu se sekundárním panhypopituitarismem, ischemickým postižením centrálního nervového systému, imobilitou s levostrannou hemiparézou se spasticitou, významným omezením zrakových funkcí a inkontinencí byl hospitalizován pro dehydrataci a intoleranci pravidelné perorální medikace. Klinicky převládá nauzea, opakované zvracení, bolest hlavy, celková slabost.

Laboratorně prokázána: pancytopenie WBC 1,68 10⁹/l, PLT 82 10⁹/l, RBC 2,48 10¹²/l, těžká normocytární anémie HGB 73 g/l s retikulocytopenií 16,2 10⁹/l, schistocyty 6/100 erytrocytů, Coombsův test negativní, elevace LDH 30,34 ukat/l, nízký haptoglobin <0,08 g/l, snížení aktivního vitamínu B12 v séru 19,30 pmol/l a folátu 1,48 ug/l, snížená funkce ledvin dle GF Schwartz 1,26 ml/s/1,73m² i cystatinu 0,99 ml/s/1,73m². Zkrácení PT 57 %, aPTT v normě, hypofibrinogemie 0,93 g/l, deficit antitrombinu III 64 %, zvýšené D-dimery 1668 ug/l, hladina ADAMTS13 v normě. Pro pozitivitu PNH (paroxysmální noční hemoglobinurie) klonu (limitovaná validita pro malou buněčnost) provedeno vyšetření kostní dřeně s nálezem megaloblastické erythropoézy a dysmegakaryopoézy, trepanobiopsický nález nepodporuje diagnózu myelodysplastického syndromu typu refrakterní cytopenie v dětství. Při kontrolním vyšetření PNH klon neprokázán. Substitucí deficitních vitamínů došlo k postupnému zlepšení parametrů krevního obrazu, proto byl stav uzavřen jako pseudo-TMA s renálním postižením jako projev deficitu vitamínu B12 a folátu.

Závěr: Trombotické mikroangiopatie (TMA) zahrnují heterogenní skupinu onemocnění různé etiologie: kongenitální trombotická trombocytopenická purpura (TTP), získaná TTP, hemolyticko-uremický syndrom a stavy asociované se sekundární TMA. V diferenciální diagnostice je nutno vyloučit velmi vzácnou pseudo-trombotickou mikroangiopatii při těžkém deficitu vitamínu B12, může totiž TTP imitovat. Včasná a přesná diagnostika tak zabrání neindikované léčbě.

Podpora: IGA_LF_2022_036

KABUKI SYNDRÓM - ZRIEDKAVÁ PRÍČINA AUTOIMUNITNEJ PANCYTOPÉNIE

Pozdechová M. (1), Boďová I. (1), Dóczyová D. (1), Švec P. (1), Horáková J. (1), Dobšinská V. (1), Adamčáková J. (1), Fussiová M. (1), Sýkora T. (1), Vargová S. (1), Froňková E. (2), Kolenová A. (3)

1- Transplantačná jednotka kostnej drene, Klinika detskej hematológie a onkológie LF UK a NÚDCH, Bratislava, 2 - Klinika detskej hematologie a onkologie a CLIP, 2. LF UK a FN Motol, Praha, 3 - Klinika detskej hematológie a onkológie LF UK a NÚDCH, Bratislava

Úvod: Úvod: Kabuki syndróm (KS) je raritné ochorenie charakterizované somatickou stigmatizáciou (špecifické tvárové črty, kostné odchýlky), poruchou rastu a rôznym stupňom mentálneho deficitu. Ďalšie manifestácie sú variabilné - môžu zahŕňať kardiálne, očné, obličkové poškodenie, poruchy sluchu, imunitného systému a iné. Hematologické prejavy sú pomerne vzácne, vyskytujú sa najmä v súvislosti so zvýšeným rizikom vzniku autoimunitných fenoménov.

Metodika: Kazuistika: 3-ročné dievča bolo hospitalizované pre ťažkú pancytopéniu (ANC 0, Hb 26 g/dl, Tro 12×10⁹/l). Vyšetrenie kostnej drene vylúčilo malígne ochorenie, obraz zodpovedal útlmu vo všetkých radoch krvotvorby. V rámci diferenciálnej diagnostiky sme nepotvrdili najčastejšie vrodené aplastické anémie ani hypocelulárny myelodysplastický syndróm. Opakovane sme zachytili prítomnosť protilátok proti leukocytom, trombocytom aj erytrocytom. Pacientka bola pre somatickú stigmatizáciu vyšetrená klinickým genetikom s nálezom normálneho karyotypu. Vyšetrenie NGS panelu so zameraním na primárne imunodeficiencie v CLIP FN Motol Praha identifikovalo patogénnu mutáciu v KMT2D géne asociovanú so vznikom KS. Fenotypová charakteristika dieťaťa bola v súlade so zmenami popisovanými pri tomto ochorení - stav sme uzavreli ako autoimunitnú trojlíniovú cytopéniu asociovanú s KS.

Výsledky: Pre závažné infekcie a početné prejavy krvácania bola opakovane nutná hospitalizácia. Pancytopéniá bola terapeuticky ťažko ovplyvniteľná, odpoveď na liečbu intravenóznymi imunoglobulínmi len prechodná. Čiastočne odpovedala na vysoké dávky kortikoidov, avšak s rozvojom závažných nežiaducich účinkov. Podávanie eltrombopagu bolo bez výraznejšieho efektu, normalizáciu parametrov sme dosiahli až po podaní štyroch dávok rituximabu a nasadení mTOR inhibítora.

Závěr: Záver: Vzhľadom na heterogénnosť a rôznu mieru závažnosti príznakov mnohí pacienti s KS nie sú rozpoznaní. Aj toto vzácne ochorenie sa môže iniciálne manifestovať hematologickou komplikáciou.

AKÚTNA MYELOIDNÁ LEUKÉMIA U PACIENTA S HEMOFÍLIU A

Borseník T. (1), Chovanec F. (1), Švec P. (1), Čermák M. (2), Šestáková Z. (3) Bátorová A. (4) a Kolenová A. (1)

1 - Klinika detskej hematológie a onkológie LF UK a NÚDCH Bratislava 2 - Oddelenie lekárskej genetiky NOÚ Bratislava 3 - OLM NÚDCH Bratislava 4 - Klinika hematológie a transfúziológie LF UK, SZU a UNB

Úvod: Hemofília A je gonozomálne recesívne X-viazané dedičné ochorenie charakterizované deficitom koagulačného faktora VIII. Výskyt hemofílie A je 1/10 000 novonarodených detí. Koincencia hemofílie a leukémie je raritná, a v literatúre bolo popísaných iba niekoľko kazuistik.

Metodika: Autori retrospektívnou analýzou popisujú prípad 7 ročného pacienta, ktorý bol po pravidelnej kontrole u hematológa pre hemofíliu A odoslaný pre suspektnú hemoblastózu na Klinikum detskej hematológie a onkológie. Vyšetrením kostnej drene bola stanovená diagnóza AML M4, molekulárne dokázaná mutácia FLT3-ITD a fúzny gén NUP98/NSD1.

Výsledky: Pacient bol liečený podľa aktuálnych odporúčaní AML-BFM 2019. Vzhľadom na nepriaznivú biológiu a zároveň nedostatočnú odpoveď na indukčnú liečbu podstúpil v rámci konsolidácie transplantáciu krvotvorných buniek (TKB) v1. KR. Pre potvrdenú FLT3/ITD bol liečený medzi blokmi chemoterapie a po TKB multikinázovým inhibítorom- sorafenibom. Počas liečby bola molekulárne monitorovaná minimálna reziduálna choroba. Molekulárnu remisiu ochorenia dosiahol pacient prvýkrát po TKB a pretrváva aj 6 mesiacov po TKB.

Záver: Fúzny gén NUP98/NSD1 pri AML je asociovaný s agresívnou biológiou a nepriaznivou prognózou. Mutácia FLT3/ITD je jednou z najčastejších AML-asociovaných genetických aberácií (12% pediatrických pacientov) a je spojená s vyšším rizikom relapsu. Koexpresia týchto génov je častejšia u mladších pacientov a je prognosticky vysoko nepriaznivá – časté zlyhanie indukčnej liečby a celkové 3 ročné prežívanie 31%. Vďaka možnosti molekulárne sledovať MRD prostredníctvom fúzneho transkriptu a cielenej liečbe kinázovým inhibítorom majú pacienti optimalizovanú liečbu a snáď aj lepšie vyhliadky na vyliečenie. Z pohľadu hemofílie bol pacient intenzívne monitorovaný a subsituovaný, počas celej liečby bez závažnejších hemoragických komplikácií.

AKÚTNA MEGAKARYOBLASTOVÁ LEUKÉMIA S ATYPICKOU INICIÁLNOU MANIFESTÁCIU

Chovanec F. (1), Bačová E. (1), Václavová D. (1), Horáková J. (1), Čermák M. (2), Švec P. (1), Šestáková Z. (3), Plank L. (4) Kolenová A. (1)

1 - Klinika detskej hematológie a onkológie LF UK a NÚDCH Bratislava 2 - Oddelenie lekárskej genetiky NOÚ Bratislava 3 - OLM NÚDCH Bratislava 4 - Ústav patologickej anatómie, Jesseniova lekárska fakulta UK v Martine

Úvod: Akútna megakaryoblastová leukémia (AMKL) predstavuje 5–15% akútnych myeloblastových leukémií u detí a adolescentov. Pacientov s AMKL delíme do 2 skupín:

a) Down-syndróm asociovaná AMKL,

b) výrazne heterogénnu, spravidla prognosticky nepriaznivú skupinu pacientov s non-Down syndróm asociovanou AMKL (non-DS-AMKL), u ktorých je asi v 60% identifikovaná kauzálna genetická aberácia, najmä tvorba fúznych génov pre transkripčné faktory a iné proteíny regulujúce bunkový cyklus.

Metodika: Retrospektívna analýza zriedkavého prípadu 13 mesačnej pacientky iniciálne vyšetrovanej pre tumor lebečnej bázy s neurologickou symptomatológiu, s podozrením na hematologickú malignitu. Vyšetrením kostnej drene bola diagnostikovaná AML M7 s histologicky potvrdenou infiltráciou blastami aj v spánkovej kosti. Molekulárnymi metódami bol detegovaný fúzny gén CBFA2T3-GLIS2.

Výsledky: Pacientka bola liečená podľa aktuálnych odporúčaní AML-BFM 2019, avšak vzhľadom na početné aj život ohrozujúce komplikácie (orbitocelulitída, GIT toxicita ...) v modifikovanej podobe. Po 4 redukovaných cykloch chemoterapie podstúpila pacientka transplantáciu krvotvorných buniek. Počas liečby sme monitorovali hladinu minimálnej reziduálnej choroby (MRD). Po transplantácii bola prvýkrát dosiahnutá molekulárna remisia ochorenia, ktorá pretrváva aj 19 mesiacov po transplantácii.

Záver: Fúzny gén CBFA2T3-GLIS2 sa vyskytuje u približne 30% non-DS-AMKL a je asociovaný s veľmi nepriaznivou prognózou, chemorezistenciou a vysokou mierou relapsov - 5-ročné prežívanie 15-30% pacientov. Veľmi často sa tento podtyp leukémie vyskytuje u dojčiat a typické je extramedulárne postihnutie. Pacienti s touto formou AML sú stratifikovaní do vysokého rizika a indikovaní na transplantáciu kostnej drene v prvej kompletnej remisii. Liečba pacientky bola vzhľadom na vysokú toxicitu modifikovaná a redukovaná s predsunutím transplantácie kostnej drene. Viac ako jeden a pol roka po transplantácii pretrváva u pacientky molekulárna remisia ochorenia.

IDENTIFIKACE A FUNKČNÍ VALIDACE KAUZÁLNÍ MUTACE U PACIENTA S TĚŽKÝM STŘEVNÍM ZÁNĚTEM: PROČ ANI GEN NELZE ODSOUDIT BEZ SPOLEHLIVÝCH DŮKAZŮ

Racková M. (1), Svatoň M. (1), Kanderová V. (1), Fencel F. (2), Fejtková M. (1), Špičáková K. (2), Fabián O. (3), Koblížek M. (3), Park Y. (4), Bonifacino J. (4), Trka J. (1), Froňková E. (1), Škvárová Kramaržová K. (1)

1 - CLIP, Klinika dětské hematologie a onkologie, 2. lékařská fakulta Univerzity Karlovy a Fakultní nemocnice Motol, Praha, Česká republika, 2 - Pediatrická klinika, 2. lékařská fakulta Univerzity Karlovy a Fakultní nemocnice Motol, Praha, Česká republika, 3 - Ústav patologie a molekulární medicíny, 2. lékařská fakulta Univerzity Karlovy a Fakultní nemocnice Motol, Praha, Česká republika, 4 - Section on Intracellular Protein Trafficking, Neurosciences and Cellular and Structural Biology Division, Eunice Kennedy Shriver National Institute of Child Health and Human Development, National Institutes of Health, Bethesda, MD, USA

Úvod: Rozvoj technologie sekvenování nové generace (NGS) výrazně usnadnil identifikaci kauzálních mutací u pacientů se vzácnými monogenními chorobami. Sekvenační data musí být ovšem interpretována opatrně, zejména pokud se jedná o nově popsané varianty, jejichž kauzalitu je nutné ověřit funkčními studiemi. Cílem této studie bylo identifikovat a ověřit genetickou příčinu onemocnění u pacienta s těžkým střevním zánětem manifestujícím se již v novorozeneckého věku.

Metodika: Celoxomové sekvenování DNA bylo provedeno pomocí sekvenátoru NextSeq 500, sekvenační data zanalyzována pomocí vlastní analyzační pipeline a nalezené varianty ověřeny Sangerovým sekvenováním. Buněčné modely s knock-outem genu TNFAIP3 byly připraveny v liniích THP-1 a 293T technologií CRISPR/Cas9. Plasmidy s cDNA mutovaných TNFAIP3 a AP1S1 byly získány cílenou mutagenezí wild-type plasmidů a vneseny lipofekcí do modelových linií. NF-κB dráha byla aktivována ligandy TNFa či LPS v patientských i modelových buňkách a pomocí průtokové cytometrie a Western blotu byla určena fosforylace klíčových molekul dráhy (p65, IκB, IKK, p38). Proteomické experimenty byly provedeny pomocí imunoprecipitace a Western blotu.

Výsledky: Po vyloučení nejčastějších monogenních enteropatií, primárních imunodeficitů a metabolických onemocnění bylo provedeno celoxomové sekvenování DNA pacienta. Na základě analýzy dat byla jako potenciálně kauzálně identifikována dosud nepopsaná varianta v genu TNFAIP3 (c.2183G>A), který kóduje negativní regulátor NF-κB dráhy. Pacienti s jinými popsány mutacemi ve stejném genu vykazovali velmi podobný fenotyp. Pro patogenitu nalezené varianty svědčila i hyperaktivace NF-κB dráhy pozorovaná v pacientových monocitech a T-lymfocytech v porovnání se zdravými kontrolami. Funkční testy na modelových liniích ovšem patogenitu mutace nepotvrdily. Proto jsme i s přihlédnutím na klinický vývoj pacientova onemocnění znovu zanalyzovali

sekvenační data, kde byla tentokrát navíc nalezena varianta v genu AP1S1 (c.269T>C), recentně popsaná jako nová kauzální mutace způsobující tzv. MEDNIK syndrom. Kauzální charakter této varianty byl ověřen doplňujícími funkčními experimenty na proteinové úrovni, jejichž výsledky korelují s publikovanými daty.

Závěr: Tento případ poukazuje na význam multioborového přístupu v diagnostice i léčbě pacientů se vzácnými monogenními onemocněními. Zdůrazňuje také, jak nezbytná jsou dostatečně průkazná data pro potvrzení patogenity nově identifikovaných variant.

Podpora: GAUK 502119, PRIMUS/19/MED/04

NENÍ FLÍČEK JAKO FLÍČEK

Zimová S. (1), Švojr K. (1), Lžičařová D. (2), Kynčl M. (3), Bělohávek O. (4), Šrámková L. (1)

1 – Klinika dětské hematologie a onkologie 2. LF UK a FN Motol 2 – Ústav lékařské mikrobiologie 2. LF UK a FN Motol 3 – Klinika zobrazovacích metod 2. LF UK a FN Motol 4 – PET Centrum Nemocnice Na Homolce

Úvod: Léčba pacientů s hemato-onkologickým onemocněním bývá často komplikována infekcemi v důsledku imunosuprese. Spektrum patogenů je velmi široké a vyžaduje rychlou a precizní mikrobiologickou diagnostiku, která umožní zahájení cílené léčby.

Metodika: 17letý pacient s B-buněčným ne Hodgkinským lymfomem III. klinického stadia byl zařazen a léčen dle protokolu B-NHL2013, léčebného rameno R3, randomizován do standardní větve bez přídatného rituximabu. Po posledním bloku chemoterapie chlapec prošel další komplikovanou protražovanou febrilní neutropenií s těžkou hemoragickou mukosítidou. Během ní se objevila četná kožní ložiska infekčního vzhledu s dominantním výskytem na dolních končetinách, dominující z nich subunguálně na I. prstu LDK. CT vyšetření prokázalo mnohohožiskový proces v plicích suspektně mykotického charakteru, profylaktické podávání posakonazolu bylo empiricky změněno na Amfotericin B lipidový komplex (v kombinaci s již extenzivní antibiotickou léčbou). Přestože sérologická detekce vč. beta-D-glukanu byla opakovaně negativní, biopsie jednoho z infekčních ložisek prokázala masivní infiltraci *Fusarium solani*, antimykotickou léčbu jsme rozšířili o vorikonazol. Na doplněném PET/CT byla potvrzena diseminace infekce nejen v podkoží a plicích, ale také viscerálně (játra, slezina, ledvina), a dvě ložiska ve skeletu.

Výsledky: Odpověď na zavedená antimykotika byla od počátku příznivá, CT plic již po 2 týdnech naznačovalo regresi, ale až s delším odstupem začalo docházet k regresi podkožních ložisek. K příznivému vývoji onemocnění jistě přispělo ukončení onkologické léčby a obnovení funkcí imunitního systému pacienta. Po 2 měsících byla při další dokumentované regresi deeskalována terapie na vorikonazol, který pacient dosud užívá. Nyní, 4 měsíce od diagnózy, u pacienta stále detekujeme FDG akumulující regredující ložiska v oblasti plic, sleziny a ledviny, ložisko v pravém bérce a na palci LDK, všude jinde se nález normalizoval.

Závěr: Diseminovaná fuzarióza je velmi vzácná forma invazivní mykotické infekce, která se typicky vyskytuje u hluboce neutropenických pacientů a nese s sebou riziko úmrtí 60–80%. Na našem pracovišti jsme zaznamenali pouze 2 případy této agresivní infekce, první z nich před 8 lety u pacienta v reindukci T-ALL. U obou dětí infekce postihovala plíce, kůži, podkoží a skelet, u současného pacienta jsme potvrdili i viscerální ložiska. U imunokompetentních pacientů *Fusarium* sp. může způsobit keratitidy a onychomykózy, nejvíce postižený prst LDK tak mohl být origem infekce.

H3K27 MUTOVANÝ DIFÚZNÍ MIDLINE GLIOM S NTRK2 FÚZÍ, KAPKA NADĚJE?

Tinka P. (1), Pavelka Z. (1), Vejmelková K. (1), Pokorná P. (2)

1 - Klinika dětské onkologie, FN Brno, 2 - CEITEC, Masarykova univerzita

Úvod: Pediatrické difúzní midline gliomy (pDMG) H3K27 altered dle WHO CNS5 klasifikace z roku 2021 tvoří dnes samostatnou entitu nádorů mozku. Tyto tumory se díky své lokalizaci vyznačují nemožností radikálních výkonů a mají obecně velmi špatnou prognózu s mediánem celkového přežití okolo 1 roku od diagnózy¹. Avšak i tato skupina může obsahovat terapeuticky významné genové alterace jako např.: NTRK fúze. Tyto genomové přestavby byly popsány u 10% non-brainstem pediatrických HGG². Ve stejném souboru² autoři popsali i 4% výskyt těchto fúzí u difúzních intrinsických pontinních gliomů tvořící podskupinu DMG.

Metodika: Jedná se o kazuistiku pacientky prezentující klinický dopad vyšetřování molekulární biologie u prognosticky nepříznivé skupiny nádorů CNS.

Výsledek: V této kazuistice prezentuji případ tehdy 3leté dívky došetřované pro tortikolis a tremor trvající několik týdnů. V únoru 2021 byla provedena MRI mozku s nálezem tu ZJ vycházejícím z pravého mostomozečkového koutu. Následovala parciální resekce (cca 70% objemu). Bezprostředně po operaci pacientka trpí levostrannou hemiparézou vč. parézy hlavových nervů. Patologové potvrzují HGG charakteru GBM H3K27M, dále imunohistochemicky potvrzují PD-L1 expresi (10–20% nádorové populace). Molekulární vyšetření vyloučila mutaci BRAFV600E, avšak byla nalezena fúze NTRK2-SPECC1L potvrzená i na komerčním panelu F1-HEME. Po operaci následovala 6 týdenní RT v dávce 54 Gy konkomitantně s temozolomidem (75 mg/m²/den). Po operaci a RT dosaženo efektu 1. PR. Následovalo zahájení cílené léčby Entrectinibem (NTRK fúze) s imunoterapií Nivolumabem (PD-L1 pozitivita). Po 3 měsících individualizované léčby pokračuje 1. PR. Po 12 měsících dosaženo uCR. 1.PFS/OS trvá již 1,5 roku. Cílenou léčbu toleruje dobře, laboratorně pouze mírná elevace kreatininu. Levostranná hemiparéza zlepšena rehabilitací.

Závěr: I přes nemožnost kompletní operace HGG mohou mít limitované biopsie velký přínos nejen pro výzkumné účely, ale i terapeutický dopad pro konkrétního pacienta. Díky molekulárnímu vyšetření vzorku tu se odhalila genová alterace, která umožnila efektivní cílenou léčbu. NTRK fúze může koincidovat s H3K27 mutací u pHGG a je faktorem příznivě ovlivňujícím délku přežití. Je však předmětem diskuse, zdali je tato fúze přítomna ve všech buňkách tumoru anebo je ohraničena pouze na určitou subpopulaci. Monoterapie NTRK inhibitory se může stát po určitém čase neefektivní, proto v tomto případě kombinujeme NTRK s imunoterapií na podkladě pozitivní exprese PD-L1.

Podpora: Tato publikace vznikla na Masarykově univerzitě v rámci projektu *Personalizovaná léčba v dětské onkologii: na cestě k "liquid dynamic medicine" a "N-of-1 clinical trials"*

VZÁCNÁ PŘÍČINA PLICNÍ EMBOLIE

Kinkorová S. (1), Černý Š. (2), Drahokoupilová E. (1), Kodet R. (3), Krsková L. (3), Vícha A. (1), Sumerauer D. (1), Šrámková L. (1)

1 - Klinika dětské hematologie a onkologie 2. LF UK a FN Motol Praha, 2 - Kardiochirurgické oddělení, Nemocnice Na Homolce Praha, 3 - Ústav patologie a molekulární medicíny 2. LF UK a FN Motol Praha

Úvod: Plicní embolie u dětí a dospívajících je oproti dospělé populaci vzácná. Její rozpoznání v situaci nejasného původu embolizace může být obtížné. Zpočátku může být zaměněna za pneumonii a teprve přetrvávající obtíže vedou k dalšímu vyšetřování. Zdrojem embolizace může být trombus v případě stagnace toku způsobeným nádorem, raritně přímo nádor prorůstající do cévního řečiště.

Metodika: Prezentujeme 18-letého pacienta bez rizikové rodinné anamnézy, bez pozoruhodností v osobní anamnéze, který doposud významně nestonal, aktivně sportoval. Byl hospitalizován pro náhle vzniklou dušnost a hemoptýzu. Na vstupním RTG snímku plic byla popsána lobární pravostranná pneumonie, zahájil empirická antibiotika. Pro nedostatečný efekt léčby bylo doplněno CT plic s nálezem objemného tumoru levé srdeční síně obliterujícího pravé plicní žíly a zároveň trombózy subsegmentálních větví a. pulmonalis vpravo. Byl proveden akutní kardiochirurgický výkon - rozsáhlá „endarterektomie“ levé síně a plicních žil s extirpací tumoru z levé síně.

Výsledky: Histopatologické vyšetření prokázalo high-grade pleomorfní sarkom srdce, mikroskopicky neradikálně odstraněný v oblasti stopky tumoru. Pacient byl indikován k reoperaci s cílem maximálně radikální resekce. Byla provedena plastika mitrální chlopně a kompletní resekce levé síně včetně plicních žil a resekce septa síní, byly vytvořeny neo-plicní žíly a neo-levá síň. Pacient byl předán do péče naší kliniky, při vstupním stagingu nebyla prokázána generalizace. Pacient zahájil intenzivní chemoterapii.

Závěr: Nádory srdce jsou vzácné, poměr benigních a maligních nádorů je 3:1. Nejčastějšími maligními nádory srdce jsou sarkomy (75%). Primární sarkom srdce je vzácné histologicky heterogenní nádorové onemocnění s velmi špatnou prognózou. Příznaky onemocnění záleží na lokalizaci tumoru. Může se projevit dušností, arytmií, srdečním selháním nebo perikarditidou, ale i nespecifickými příznaky jako je únava, hubnutí, zvýšená teplota. Výskyt je nejčastěji u mužů ve středním věku, u dětí je raritní. Léčebný postup je stanoven individuálně na základně diskuze multidisciplinárního týmu.

Podpora: MZ ČR – RVO, FN Motol 00064203

TRANSPLANTACE KRVETVORNÝCH BUNĚK

TRANSPLANTACE KMENOVÝCH BUNĚK KRVETVORBY U DĚTÍ S DĚDIČNÝMI METABOLICKÝMI PORUCHAMI A MALIGNÍ INFANTILNÍ OSTEOPETRÓZOU

Formánková R. (1), Říha P. (1), Keslová P. (1), Ješina P. (2), Honzík T. (2), Starý J. (1), Zeman J. (2), Sedláček P. (1)

1 - Klinika dětské hematologie a onkologie UK 2. LF a FN Motol, Praha 2 - Klinika pediatrie a dědičných poruch metabolismu, 1. LF UK a VFN, Praha

Úvod: Alogenní transplantace kmenových buněk krvetvorby (HSCT) je úspěšně používána v léčbě řady maligních i nemaligních onemocnění. Vzácné indikace specifické pro dětský věk představují některé dědičné metabolické poruchy (DMP) a maligní infantilní osteopetróza (MIOP).

Metodika: V období 1/1993 až 12/2021 bylo ve FN v Motole provedeno celkem 31 alogenních HSCT u 22 pacientů s DMP a 5 pacientů s MIOP. Z DMP měla nejvyšší zastoupení mukopolysacharidóza (n=13) a adrenoleukodystrofie (ALD, n=5), 4 pacienti byli transplantováni pro jinou vzácnou DMP (metachromatickou leukodystrofii (MLD), mukolipidózu II, alfa-mannosidózu, kongenitální erythropoetickou porfýrii). Transplantováno bylo 16 chlapců a 11 dívek, medián věku v době 1. HSCT byl 19,5 měsíce (M) (4-182). Dárce kmenovým buněk byl nepříbuzný dárce (MUD) (n=20, 74%), HLA identický sourozenec (MSD) (n=6, 22%) nebo haploidentický rodinný dárce (n=1). Zdrojem kmenových buněk byla kostní dřeň (n=14, 52%), periferní kmenové buňky (n=7, 26%) a pupečnicková krev (n=6, 22%). Všechny HSCT byly provedeny po myeloablativním přípravném režimu. Cyklofosamid používaný v kombinaci s busulfanem byl od roku 2013 nahrazen méně toxickým fludarabinem.

Výsledky: Primárního přijetí štěpu po 1. HSCT bylo dosaženo u 24 z 27 pacientů (89%). U 3 pacientů byla z důvodu nepřijetí či odhojení štěpu nutná retransplantace. Akutní reakce štěpu proti hostiteli (GVHD) byla dokumentována u 11 pacientů (41%), těžkou formu gr. III vyvinul pouze 1 pacient, chronickou GVHD 1 pacient. Zemřelo celkem 6 pacientů, 3 na komplikace spojené s transplantací (Gramnegativní sepse den (D)+55 a D+11 po transplantaci, EBV asociované lymfoproliferativní onemocnění D+85 po 2. HSCT). 2 pacienti (ALD, MLD) zemřeli na progresi základního onemocnění 12M a 108M po HSCT, 1 pacient (MIOP) 27M po úspěšné transplantaci na komplikace neurochirurgického výkonu. Celkové přežití je 78%, 21 z 27 pacientů žije s mediánem doby sledování 169M po transplantaci (12–347), 20 pacientů se zlepšením/stabilizací projevů onemocnění.

Závěr: HSCT je v současné době standardní léčebnou metodou u vybraných DMP a MIOP. Naděje na úspěch transplantace vysoce převyšuje její rizika, zásadní je časně stanovená diagnóza a indikace k HSCT. Léčba těchto pacientů vyžaduje komplexní přístup a kontinuální úzkou spolupráci lékařů transplantačního a metabolického centra a dalších specialistů.

Podpora: MZ CR-RVO, FN v Motole 00064203

ALOGÉNNÉ TRANSPLANTÁCIE KRVOTVORNÝCH BUNIEK U DETÍ S AKÚTNOU LYMFOBLASTOVOU LEUKÉMIOU LIEČENÝCH V ROKOCH 2014 – 2021 V ČESKEJ A SLOVENSKEJ REPUBLIKE

Švec P. (1), Říha P. (2), Makohusová M. (1), Pozdechová M. (1), Keslová P. (2), Šufliarska S, Formánková R. (2), Boďová I. (1), Dóczyová D. (1), Adamčáková J. (1), Füssiová M. (1), Sýkora T. (1), Bubanská E. (3), Halušková V. (4), Čermák M. (5), Zápotocká E. (2), Froňková E. (2), Janotová I. (2), Vodičková E. (6), Houdková A. (6), Domanský J. (7), Pospíšilová D. (8), Timr P. (9), Blažek B. (10), Votava T. (11), Procházková D. (12), Hak J. (13), M. Suková M. (2), Smíšek P. (2), Mejstříková E. (2), Hrušák O. (2), Zuna J. (2), Štěrba J. (7), Starý J. (2), Horáková J. (1), Šrámková L. (2), Kolenová A. (1), Sedláček P. (2)

1) Klinika detskej hematológie a onkológie, NUDCH a LFUK Bratislava 2) Klinika detskej hematologie a onkologie FN Motol a 2. LF UK, Praha 3) Klinika detskej onkológie a hematológie, DFNSP Banská Bystrica 4) Oddelenie detskej onkológie a hematológie, DFNSP Košice 5) Oddelenie lekárskej genetiky, NOU Bratislava 6) Oddelení klinické hematologie, FN Motol, Praha 7) Klinika detskej onkologie, FN Brno 8) Dětská klinika FN Olomouc 9) Dětské oddělení, Nemocnice České Budějovice 10) Klinika detského lékařství FN Ostrava 11) Dětská klinika FN Plzeň 12) Dětské oddělení, Masarykova nemocnice, Ústí nad Labem 13) Dětská klinika FN Hradec Králové

Úvod: Štandardizovaná liečba a indikácie na transplantáciu krvotvorných buniek (HCT) v primárnych a relapsových protokoloch u detí s akútnou lymfoblastovou leukémiou (ALL) a nedávne vyhodnotenie randomizovanej transplantačnej štúdie ALL SCTped 2012 FORUM poskytujú možnosť cenného zhodnotenia efektivity a bezpečnosti HCT v súčasnom období. Indikácie HCT u detí s ALL s vysokým rizikom relapsu sa v ére cieľených terapií (imunoterapie, bunkové terapie chimerickými antigénovými receptormi) môžu dynamicky meniť a vyhodnotenie reálnych výsledkov HCT poskytuje užitočné podklady.

Metodika: V období 11/2014 až 5/2021 podstúpilo alogénnu HCT v Českej a Slovenskej republike 88 detí s ALL. Vstupné kritériá štúdie ALL SCTped 2012 FORUM splnilo 67 pacientov a boli zaradení do rôznych skupín štúdie. Ich analýzu prezentujeme.

Výsledky: 31 pacientov (46.3%) bolo indikovaných v 1. kompletnej remisii (CR), 30 (44.8%) v CR2 a 5 (7.5%) v CR3. Darcom pre prvú HCT bol identický súrodeneц (n=15), nepríbuzný darca 9–10/10 (n=47), nepríbuzný darca 8/10 (n=4), haploidentický rodinný darca (n=1). Desať detí bolo transplantovaných do 4 rokov veku. V rámci kondicioningu bolo aplikované celotelové ožiarenie (TBI) s etoposidom 34 pacientom (len deti nad 4 roky veku), busulfan

+fludarabin +thiotepa 20 pacientom, treosulfan +fludarabin +thiotepa 13 pacientom. Celkové 2-ročné EFS a OS bolo $69 \pm 6\%$ a $82 \pm 5\%$ (15 úmrtí), kumulatívna incidencia relapsov (CIR) $27 \pm 7\%$ (15 relapsov). Pri porovnaní ramien chemo-kondicioning (Bu + Treo) vs. TBI sme pozorovali významne vyššiu incidenciu relapsov (CIR $45 \pm 13\%$ vs. $10 \pm 6\%$, $p=0.01$) a nižšiu EFS ($57 \pm 9\%$ vs. $81 \pm 7\%$, $p=0.03$). 2-ročné OS bolo bez významného rozdielu ($84 \pm 6\%$ vs. $81 \pm 7\%$, $p=0.57$). Akútna choroba štetu proti hostiteľovi (aGvHD) sa manifestovala u 44 pacientov ($n=67\%$) a bola spojená s nižšou mierou relapsov ($13 \pm 6\%$ vs. $64 \pm 21\%$, $p=0.008$) a vyšším EFS ($81 \pm 6\%$ vs. $48 \pm 11\%$, $p=0.005$), bez signifikantného rozdielu v OS ($88 \pm 5\%$ vs. $76 \pm 9\%$, $p=0.12$). V dôsledku komplikácii 1.HCT zomrelo (TRM) 5 pacientov (7.5%). Z 15 pacientov s relapsom po 1.HCT podstúpilo 8 pacientov 2. HCT s kondicioningom TBI, 4 pacienti CD19-CART liečbu a žije 6 pacientov (40%) - 3 po 2.HCT, 2 po CART, 1 po CART+2.HCT.

Záver: Naše data potvrdzujú významne vyššiu anti-leukemickú efektivitu HCT s TBI voči chemo-kondicioningu, vyššiu bezpečnosť HCT voči historickým údajom (relatívne nízka TRM) a ochranný vplyv aGvHD proti relapsu ochorenia.

Podpora: Podpořeno MZ ČR – RVO, FN v Motole 00064203

OVĚŘOVÁNÍ NÍZKÝCH POZITIVIT MRN POMOCÍ NGS MÁ VYSOKOU SPECIFICITU PRO PREDIKCI RELAPSU U PACIENTŮ S ALL PO TRANSPLANTACI KRVETVORBY

Svaton, M. (1, 2), Seferna, K. (1, 2), Rennerova, A. (1, 2), Skotnicova, A. (1, 2), Reznickova, L. (1, 2), Sedlacek, P. (1, 2), Riha, P. (1, 2), Formankova, R. (1, 2), Keslova, P. (1, 2), Valkova, V. (3, 4), Sramkova, L. (1, 2), Stary, J. (1, 2), Zuna, J. (1, 2), Horakova, J. (5, 6), Kolenova, A. (5, 6), Salek, C. (3, 4), Trka, J. (1, 2), Fronkova, E. (1, 2)

1 - CLIP - Childhood Leukaemia Investigation Prague, Klinika dětské hematologie a onkologie, 2. lékařská fakulta Univerzity Karlovy a Fakultní nemocnice v Motole, Praha, 2 - Klinika dětské hematologie a onkologie, 2. lékařská fakulta Univerzity Karlovy a Fakultní nemocnice v Motole, Praha, 3 - Ústav hematologie a krevní transfuze, Praha, 4 - Ústav klinické a experimentální hematologie, 1. lékařská fakulta Univerzity Karlovy, Praha, 5 - Klinika detskej hematológie a onkológie, Lékařská fakulta Univerzity Komenského, Bratislava, 6 - Národný ústav detských chorôb, Bratislava

Úvod: Na základě výsledků minimální reziduální nemoci (MRN) se u pacientů podstupivších transplantaci kostní dřeně v rámci léčby akutní lymfoblastické leukémie (ALL) rozhoduje o případné intenzifikaci léčby. V dřívějších pracích jsme prokázali, že detekce MRN pomocí monitoringu klonálně specifických přestaveb genů pro imunoglobuliny a T buněčné receptory pomocí sekvenování nové generace (NGS-MRN) má lepší specificitu než kvantitativní PCR (qPCR-MRN) (Kotrová, BMT 2017). V této studii jsme zkoumali klinický dopad prospektivního ověřování nekvantifikovatelně pozitivních výsledků qPCR pomocí NGS.

Metodika: U pediatrických a mladých dospělých pacientů po léčbě ALL transplantací krvetvorných buněk ve 4 centrech v ČR a na Slovensku jsme sledovali MRN. Pro qPCR-MRN jsme používali postup standardizovaný ve skupině EuroMRD. Pro NGS-MRN jsme používali protokoly dle EuroClonality-NGS (Brüggemann, Kotrova, Leukemia 2019). U vzorků s nekvantifikovatelnou pozitivitou qPCR byla testována délka PCR produktů pomocí čipové elektroforézy Agilent (Fronkova, BMT 2008). Pokud byla délka produktu odlišná od diagnostického vzorku, byl výsledek uzavřen jako negativní. V případech, které nebylo možné na základě porovnání délky PCR produktů takto uzavřít, nebo srovnání nebylo k dispozici, byl dle EuroMRD kritérií vydán pozitivní výsledek a vzorek byl testován pomocí NGS.

Výsledek: Celkem jsme MRN pomocí NGS ověřovali u 26 pacientů. U 8 pacientů (31%) NGS pozitivitu potvrdilo. Z těchto 8 pacientů 5 relabovalo navzdory terapeutickým snahám relaps odvrátit (medián do relapsu: 2 měsíce). Jeden z těchto pacientů zemřel na reaktivaci GvHD po vysazení imunopresivní léčby. Ze 17 pacientů, kterým pomocí NGS vyšla MRN negativní, pouze 1 zrelaboval (5 měsíců od testování). Pouze u 5 pacientů z této skupiny byla na základě výsledku qPCR intenzifikována léčba. U jednoho pacienta (bez relapsu) byla NGS-MRD uzavřena jako nevyhovující kvůli nízké senzitivitě.

Závěr: V této práci potvrzujeme, že metoda založená na NGS oproti qPCR specifitěji rozlišuje nízkou pozitivitu MRN od pozadí fyziologických lymfocytů. Kombinace měření MRN pomocí qPCR s následným ověřováním nízké pozitivních výsledků pomocí NGS se jeví jako nejbezpečnější metoda pro potransplantační klinické rozhodování na základě MRN.

Podpora: Práce vznikla za podpory NU20-03-00284 a GA UK 318321

ALOGENNÍ TRANSPLANTACE HEMATOPOETICKÝCH BUNĚK U DĚTÍ S AKUTNÍ MYELOIDNÍ LEUKÉMIÍ LÉČENÝCH PODLE PROTOKOLŮ AML-BFM 2012 V ČESKÉ A SLOVENSKÉ REPUBLICE.

Říha P. (1), Pozdechová M. (2), Švec P. (2), Janotová I. (1), Formánková R. (1), Keslová P. (1), Žaliová M. (1), Vodičková E. (3), Houdková A. (3), Zemanová Z. (4), Boďová I. (2), Sýkora T. (2), Dobšínská V. (2), Domanský J. (5), Pospíšilová D. (6), Votava T. (7), Timr P. (8), Blažek B. (9), Procházková D. (10), Hak J. (11), Čermák M. (12), Bubánska E. (13), Halušková V. (14), Nováková M. (1), Mejstříková E. (1), Hrušák O. (1), Zuna J. (1), Štěrba J. (5), Horáková J. (2), Sedláček P. (1), Starý J. (1), Kolenová A. (2), Šrámková L. (1)

1 - Klinika dětské hematologie a onkologie FN Motol a 2. LF UK, Praha, 2 - Klinika detskej hematológie a onkológie, NUDCH a LFUK Bratislava, 3 - Oddělení klinické hematologie, FN Motol, Praha, 4 - Centrum nádorové cytogenetiky ÚKBLD VFN a 1. LF UK, 5 - Klinika dětské onkologie, FN Brno, 6 - Dětská klinika FN Olomouc, 7 - Dětská klinika FN Plzeň, 8 - Dětské oddělení, Nemocnice České Budějovice, 9 - Klinika dětského lékařství FN Ostrava, 10 - Dětské oddělení, Masarykova nemocnice, Ústí nad Labem, 11 - Dětská klinika FN Hradec Králové, 12 - Oddelenie genetiky, NOU Bratislava, 13 - Klinika detskej onkológie a hematológie, DFNSP Banská Bystrica, 14 - Oddelenie detskej onkológie a hematológie, DFNSP Košice

Úvod: Alogenní transplantace hematopoetických buněk (HCT) je nedílnou součástí primární terapie akutní myeloidní leukémie (AML) vysokého rizika (HR) a všech pacientů s relapsem či primárně rezistentní nemocí.

Metodika: 54 (40,6%) dětí z celkově 133 léčených v České a Slovenské republice v období 2012–2020 pro diagnózu primární AML podle studií AML-BFM 2012 podstoupilo od 7/2012 do 5/2021 alogenní HCT. 36 pacientů (27,1% z celého souboru) bylo transplantováno v první remisi (CR1), 18 (13,5%) pro relaps (>CR1). Indikací k HCT v CR1 byly u 29 pacientů genetické aberace prokázané cytogenetickými (n=27) a/nebo molekulárně genetickými (n=19) metodami, 6 dětí mělo nedostatečnou odpověď na indukční fázi chemoterapie (3 z nich současně HR genotyp), ve 2 případech byla indikací hodnota minimální reziduální nemoci v průběhu léčby, u 2 dětí šlo o rozhodnutí transplantačního centra. Nejčastější FAB morfologický podtyp byl M5 (n=18), M4 (n=15) a M7 (n=8). Pacienti s AML M3 a AML asociovanou s Downovým syndromem nejsou pro odlišný přístup v léčbě do analýzy zařazeni. Štěp kostní dřeně (n=14) či periferních kmenových buněk (n=31) dospělého nepříbuzného dárce s HLA shodou 10/10 (n=29) a ≤9/10 (n=16) byl podán u 45 HCT, 7 štěpů bylo od shodného rodinného dárce, ve 2 případech byla transplantována pupečnicková krev. Přípravný režim busulfan, cyklofosfamid, melfalan (BuCyMel) byl použit u 32 transplantací (u dětí do 12 let věku v 82,4%), busulfan/treosulfan, fludarabin, thiotepa (Bu/ThreoFluThio) u 16 (u dětí od 13 let v 75,0%).

Výsledky: 40 pacientů žije s mediánem doby sledování po 1. HCT 4,3 (1,2 – 9,6) roku. 4y OS skupiny transplantovaných je 72,6±6,3%. Pro pacienty podstupující HCT v CR1 je 4y OS 80,6±6,6%, v >CR1 55±13,4%. Pacienti indikovaní k HCT v CR1 na základě molekulárně prokázaných genetických aberací či vysoké MRN bez dalších rizikových faktorů (n=16) mají 4y OS 87,5±8,3%. V důsledku komplikací po 1.HCT zemřelo 6 pacientů (TRM=11,1%), 5 transplantovaných v CR1, relaps po 1.HCT prodělalo 8 dětí (CIR=14,9±0,2 %), z toho 6 transplantovaných v >CR1. Všichni pacienti s relapsem po HCT zemřeli, 4 z nich po 2. HCT.

Závěr: Poznatky o vztahu genetických změn, biologického chování a prognózy onemocnění rozšířily indikaci k HCT v CR1 (27,1% proti 10,4% ze stejné definované skupiny dětí léčených v ČR ve studii AML-BFM 2004). Transplantace pacientů vysokého rizika v CR1 snižuje riziko vzniku na terapii rezistentního relapsu. Ve fázi přípravy je transplantační část mezinárodní studie léčby AML.

Podpora: Podpořeno MZ ČR – RVO, FN v Motole 00064203

CHRONICKÁ GVHD U DETÍ PO ALOGÉNEJ TRANSPLANTÁCIÍ KRVOTVORNÝCH BUNIEK

Adamčáková J. (1), Makohusová M. (2), Horáková J. (1), Boďová I. (1), Sýkora T. (1), Dóczyová D. (1), Pozdechová M. (1), Füssiová M. (1), Švec P. (1), Kolenová A. (2)

1-Transplantačná jednotka kostnej drene KDHaO NÚDCH Bratislava, 2-Klinika detskej hematológie a onkológie NÚDCH Bratislava

Úvod: Chronická choroba štepu proti hostiteľovi (cGvHD) je neinfekčná komplikácia po alogénnej transplantácii krvotvorných buniek (TKB) s incidenciou od 6 – 63 % v závislosti od transplantačných modalít a rizikových faktorov. Môže postihnúť takmer všetky orgány a svojim charakterom pripomína iné multiorgánové autoimunitné ochorenia (Sjögrenov syndróm, sklerodermiu). Môže vyústiť do závažného poškodenia jednotlivých orgánov, u detí viesť k nepriaznivému motorickému vývoju, invalidizácii a v konečnom dôsledku k zlej celkovej kvalite života. Predovšetkým ťažká forma cGvHD predstavuje hlavnú príčinu mortality súvisiacej s transplantáciou a zhoršuje celkové prežívanie po TKB, pričom vyžaduje dlhodobú imunosupresívnu terapiu. Na druhej strane, je u pacientov s malígnou diagnózou mierna forma GvHD žiaduca, keďže sa vďaka tzv. GvL efektu predpokladá nižšie riziko relapsu. Naopak, u pacientov po TKB pre nemalígne diagnózy je cGvHD zaťažujúca a neprináša žiaden benefit. Vzhľadom na tieto skutočnosti je nevyhnutný celostný prístup ku každému pacientovi, ktorý berie do úvahy základnú diagnózu, prípravny režim, zhodnotí „cost/ benefit“ príp. GvHD a adekvátne tomu prispôsobí profylaxiu a vhodnú liečbu.

Metodika: Cieľom tejto práce bolo na podklade NIH 2014 kritérií pre diagnózu cGvHD retrospektívne zhodnotiť výskyt, orgánovú špecificitu a celkovú závažnosť chronickej GvHD v súbore detí po alogénnej TKB a jej vzťah k vybraným rizikovým faktorom.

Výsledky: V heterogénnom súbore 270 detí transplantovaných na TJKD v Bratislave v rokoch 1995 – 2020 bola incidencia chronickej GvHD 34 % (92 pacientov). Miernu formu sme diagnostikovali v 11% (29 pacientov), stredne ťažkú v 19% (51 pacientov) a ťažkú v 4,4% (12 pacientov). V súbore pacientov s cGvHD dominovalo postihnutie kože (80,4 %). Pri porovnaní pravdepodobnosti 5 ročného celkového prežívania z hľadiska celkovej závažnosti cGvHD mali pacienti s miernou (96%) a stredne ťažkou formou cGvHD (92%) signifikantne lepšiu pravdepodobnosť prežívania než deti bez cGvHD (80 %). Naopak u pacientov s ťažkou formou cGvHD bolo celkové 5 ročné prežívanie výrazne horšie (50%). Z hodnotených rizikových faktorov sme preukázali signifikantný súvis cGvHD s predchádzajúcou akútnou GvHD a stupňom jej závažnosti. Naopak signifikantne nižší výskyt cGvHD bol u detí po TKB od zhodného rodinného darcu, alebo pri použití štepu kostnej drene.

Závěr: Pre manažment detí s cGvHD je v súčasnosti nevyhnuté využívať štandardizované diagnostické kritériá a úzka spolupráca multidisciplinárneho tímu.

PROČ JE NUTNÉ DLOUHODOBÉ SLEDOVÁNÍ PACIENTŮ PO ALOGENNÍ TRANSPLANTACI KRVETVORNÝCH BUNĚK V DĚTSKÉM VĚKU?

Keslová P., Formánková R., Říha P., Nagyová B., Čepeláková V., Starý J., Sedláček P.

Klinika dětské hematologie a onkologie, 2. LF UK a FN v Motole, Praha

Úvod: Díky zvyšujícímu se počtu dlouhodobě přežívajících pacientů po alogenní transplantaci (HSCT) do popředí zájmu vstupuje otázka kvality jejich dalšího života. To se týká zejména dětských pacientů, kteří jsou unikátní populací s očekávanou dlouhou dobou života a zásahem transplantace v době nedokončeného růstu a vývoje.

Metodika: Prezentace hodnotí incidenci a závažnost pozdních následků pacientů alogenně transplantovaných v dětském věku v období od 11/1989 do 12/2018, žijících v době hodnocení nejméně 1 rok po transplantaci. Soubor tvoří 452 pacientů (287 mužů, 165 žen), transplantovaných v mediánu věku 7,9 roku (0,1–20,5). V době hodnocení byl medián věku pacientů 18,6 roku (1,7–44,5), doba od transplantace v rozmezí 1,0–30,1 roku (medián 9,6). Dvě stě devadesát dva pacientů (64,6 %) bylo léčeno pro maligní onemocnění. Více než čtvrtina pacientů měla jako součást předtransplantační přípravy celotělové záření (CTO), přípravný režim s použitím Busulfanu téměř 50 % pacientů. Pozdní následky byly dokumentovány a hodnoceny s pomocí standardizované klasifikace CTCAE (Common toxicity Criteria for Adverse Events) verze 5.0.

Výsledky: Kumulativní incidence pozdních následků je 84,5 % (382 pacientů). Pouze sedmdesát pacientů (15,5 %) v době sledování nemá nebo neprodělalo žádnou pozdní komplikaci. Celkem 214 pacientů (47,4 %) mělo 1–3 pozdní následky, 134 (29,6 %) mělo 4–6 pozdních následků a 34 (2,2 %) mělo 7 a více pozdních následků. Nejvyšší incidence pozdních následků zahrnuje endokrinopatie (zejména postižení štítné žlázy a hypogonadismus), plicní postižení, postižení očí a pozdní infekce. Výskyt pozdních následků stoupá nejen s časem po transplantaci, ale i s věkem pacientů, v kategorii již dospělé populace (19–30 let a nad 30 let věku) má alespoň jednu komplikaci 93,1 %, resp. 98,4 %. Mírné nebo středně závažné komplikace byly nalezeny u celkem 299 pacientů (66,2 %). Závažné či život ohrožující komplikace mělo 69 pacientů (15,3 %). Pro celkovou tíži postižení je rizikem časnější věk (pod 12 let) v době transplantace ($p < 0,001$), z dalších pak použití přípravného režimu s CTO a busulfanem a rozvoj reakce štěpu proti hostiteli.

Závěr: Z prezentovaných dat jednoznačně vyplývá nutnost celoživotní dispenzarizace, dobré nastavení pravidel sledování a cílená edukace pacientů, jejich rodin i lékařů, kteří o pacienty pečují. Kvalita života pacientů po alogenní HSCT je při adekvátním sledování a včasném vyhodnocení nežádoucích komplikací velmi dobrá, naprostá většina pacientů vede normální život.

Podpora: Podpořeno MZ ČR – RVO, FN v Motole 00064203

EDUKAČNÍ BLOK I. – NF1

DIAGNOSTIKA, NÁLEZY A DLOUHODOBÉ SLEDOVÁNÍ DĚTÍ S NEUROFIBROMATÓZOU TYP 1 (NF1)

Petrák B. (1), Glombová M. (2)

1- Klinika dětské neurologie 2. LF UK a FN Motol Praha, 2- Dětské oddělení Kolín

Úvod: Nejčastější chorobou ze skupiny neurokutánních onemocnění je neurofibromatosis von Recklinghausen typ I (neurofibromatóza typ1, NF1, OMIM 162200). Výskyt NF1 v populaci je uváděn s incidencí 1:2500 živě narozených dětí a s prevalencí od 1:2000 do 1:5000 jedinců v populaci jednotlivých zemí. Jedná se o vzácné, vrozené, autosomálně dominantně dědičné multisystémové onemocnění s variabilními klinickými projevy, s možností častého výskytu dysplastických změn kůže, cév, kostí a některých orgánů nebo benigních nádorů periferního i centrálního nervového systému, mohou se objevit nádory maligní. Dětskému věku dominují benigní nádory (neurofibromy, gliomy), v dospělém věku jsou také nádory maligní. Diagnóza NF1 je také spojena s neuro-psychiatrickými a vývojovými obtížemi. Diagnostická kritéria NF1 z roku 1988 byla v roce 2021 upravena, ale diagnózu stále definuje 7 diagnostických příznaků v kontextu s rodinným nebo sporadickým výskytem nemoci.

Metodika: Hodnotili jsme výskyt a lokalizaci gliomů zrakové dráhy (OPG), gliomů mimo zrakovou dráhu (GOOP), nález hydrocefalu a jeho etiologii u 285 dětí s NF1, sledovaných v letech 1990 až 2010. U stejné skupiny jsme zhodnotili výskyt maligních nádorů z obalů periferních nervů (MPNST) a juvenilní myelomonocytární leukemie (JMML).

Výsledky: OPG byly nalezeny u 77/285 (27%) dětí a GOOP u 29/285 (10.2%) dětí. V 19 případech byl nález OPG a GOOP společný. Klinicky závažný průběh měly gliomy hypothalamu u 14/285 (4.9%) dětí. Celkový počet dětí s gliomem mozku byl 87/285 (30.5%). Terapie byla častěji podávána ($p > 0.01$) u GOOP než u OPG. Spontánní regres OPG byl pozorován u 4/87 (4.6%) případů a 4/285 (1.4%) dětí s NF1 zemřely. Obstrukční hydrocefalus byl nalezen u 22/285 (7.7%) pacientů, z toho u 14/22 (64%) na podkladě gliomu, u 6/22 (27%) při idiopatické stenóze mokovodu, u 2/22 (9%) z jiných příčin. MPNST byl nalezen u 4/285 (1.4%) dospívajících dětí s NF1, JMML u 1/285 (0.4%) dítěte s NF1.

Závěr: Nález OPG byl u více než jedné čtvrtiny dětí s NF1, ale z hlediska potřeby terapie byla klinicky významnější skupina dětí s GOOP. Riziko výskytu gliomu u dětí s NF1 nejlépe ukazuje celkový počet dětí s gliomem mozku. Spontánní regres gliomu mozku byl pozorován u téměř 5% dětí s NF1 a gliomem. Významnou a stále opomíjenou komplikací NF1 je obstrukční hydrocefalus. Literárně často zmiňovaná JMML je v našem souboru velmi vzácná a riziko rozvoje MPNST bylo 1.4%.

PLEXIFORMNÍ NEUROFIBROMY U DĚTÍ S NF1

Vejmělková K. (1,2), Ulrichová M. (1,2), Pavelka Z. (1), Tinka P. (1), Štěrba J. (1,2)

1 - Klinika dětské onkologie LF MU a FN Brno, 2 - Laboratorní translační výzkum v onkologii, Mezinárodní centrum klinického výzkumu Fakultní nemocnice u sv. Anny v Brně (FNUSA-ICRC)

Úvod: Projevy neurofibromatózy typu 1 jsou u jednotlivých pacientů velmi různé. U některých pacientů dochází v dětství jen ke kožním změnám, u jiných se mohou rozvinout již v časném věku problémy jak neonkologické, tak ve formě benigních či vzácněji i maligních nádorů. Plexiformní neurofibromy jsou jedním z projevů, který může pacienta omezovat v běžných aktivitách, invalidizovat a v některých případech i ohrozit na životě.

Metodika: Studium literatury, výběr příkladů z písemné a obrazové dokumentace pacientů sledovaných na našem pracovišti.

Výsledky: Plexiformní neurofibromy jsou nezhoubné nádory z obalů periferních nervů. Ve srovnání s kožními či podkožními neurofibromy bývají mnohonásobně větší, měkké na pohmat a kromě defigurace a útlaku okolních struktur u nich hrozí malignizace, tj. rozvoj maligního schwannomu (MPNST) až v 10% případů. Je pro ně také typický rozvoj v mladším věku. V oblasti hlavy a krku hrozí defigurace a hypertrofie části obličeje, poruchy zraku při růstu do očního víčka nebo očnice, poruchy sluchu při defiguraci ucha a útlaku zvukovodu, největší riziko pak představuje případný útlak dýchacích cest. Plexiformní neurofibromy uložené paraspinálně v některých případech prorůstají intraspinálně a mohou způsobit míšní lézi. Neurofibromy dolních končetin vedou k poruchám chůze. Plexiformní neurofibromy kterékoli lokalizace může působit neuropatické bolesti. Ačkoli jde o nádory nezhoubné, operační řešení je problematické pro růst v těsné blízkosti nervu, nejasně ohraničený uzlovitý tvar a v neposlední řadě i pro velké prokrvení, které vede ke zvýšené krvácivosti. Většina parciálně resekovaných plexiformních neurofibromů znovu naroste a chemoterapie nebývá účinná. Proto je nyní u symptomatických plexiformních neurofibromů doporučována cílená terapie MEK inhibitory.

Závěr: Plexiformní neurofibromy jsou jedním z typických projevů NF1. Působí potíže defigurací a útlakem okolních struktur a neuropatickou bolestí. Dalším problémem je riziko malignizace. Téměř nikdy není možné je resekovat kompletně a mají tendenci k rekurenci.

Podpora: Astra Zeneca

TARGETED THERAPY IN NEUROFIBROMATOSIS TYPE 1-ASSOCIATED GLIOMAS

Zápotocký M. (1), Petrák B. (2), Zámečník J. (3), Beneš V. (4), Sumerauer D. (1)

1 - Klinika dětské hematologie a onkologie, Fakultní nemocnice Motol, Praha 2 - Klinika dětské neurologie, Fakultní nemocnice Motol, Praha 3 - Ústav patologie a laboratorní medicíny, Fakultní nemocnice Motol, Praha 4 - Neurochirurgická klinika, Fakultní nemocnice Motol, Praha

Introduction: Neurofibromatosis type 1 (NF1) represents a cancer predisposition syndrome associated with risk of cancer development, most commonly glioma or plexiform neurofibroma. NF1-associated glioma frequently occurring in the optic pathway is known for indolent course and possibility of spontaneous regression. Nevertheless, some patients suffer from repeated progressions and require multiple lines of therapy. Therefore, we aimed to evaluate the role of MEK inhibitors in the treatment strategy.

Methods: Available data on trametinib and selumetinib efficacy in NF1-associated glioma was reviewed. Clinical data was retrieved from our patient with challenging course of three gliomas (optic pathway, mesencephalon, posterior fossa) and effect of trametinib was evaluated on MRI.

Results: Clinical trials and case series available for trametinib and selumetinib indicated that up to 40% of patients achieved partial response (50% tumor size reduction). Most studies reported skin toxicity (maculopapular rash, paronychia) in majority of patients. Our patient was diagnosed with NF1 at infant age when gliomas of optic pathway, mesencephalon and cerebellum were detected. During the childhood she received four lines of chemotherapy for repeated disease progressions. At the age of 17, infiltrative cerebellar glioma progressed causing gait disturbances. Therapy with trametinib was initiated and tumor regression was noted on MRI accompanied by clinical improvement four months later. The dose of trametinib had to be reduced due to rash and paronychia. Two years after the start of trametinib, clinical deterioration was noted. MRI revealed tumor progression with further dramatic neurological decline and our patient passed away two weeks later. Histological evaluation of the autopsy tumor specimen revealed transformation to high-grade glioma.

Conclusion: MEK inhibitors exhibit efficacy in proportion of patients with NF1-associated glioma and may play role in the management of progressive disease. Further studies are required to evaluate the role in front-line therapy.

MONITOROVANIE DĚTSKÝCH PACIENTOV S NEUROFIBROMATÓZOU NA SLOVENSKU A CIELENÁ LIEČBA PLEXIFORMÝCH NEUROFIBRÓMOV TRAMETINIBOM - NAŠE SKÚSENOSTI

Hlásna K. (1), Hederová S. (2), Hlavatá A. (1)

1-detská klinika LF UK a NUDCH Bratislava, 2-Klinika detskej hematológie a onkológie LF UK a NUDCH Bratislava

Úvod: Neurofibromatóza je autozómovo dominantné ochorenie s výskytom 1:2500–4000 novorodencov. Rozlišujeme tri typy - typ 1, 2 a schwannomatóza. Každý typ je podmienený mutáciou odlišného génu, z čoho vyplýva odlišný fenotyp. Neurofibromatóza typ 1 predstavuje 96% prípadov. Prevalencia Neurofibromatózy typu 2 je 3% a schwannomatózy menej ako 1%. Predilekčnými orgánmi postihnutia sú koža a nervový systém, môže však postihnúť každú orgánovú sústavu. Dispenzarizácia pacientov v špecializovanej ambulancii pre deti s neurofibromatózou prebieha od roku 1990, založením ambulancie ako súčasť 2. Detskej kliniky LFUK a DFNSP v Bratislave. V súčasnosti je v ambulancii sledovaných 201 pacientov s geneticky potvrdenou neurofibromatózou typu 1 a 2 pacienti s neurofibromatózou typu 2. V ambulancii prebieha diferenciálna diagnostika café au lait makúl, klinické a genetické vyšetrenie s multidisciplinárnym sledovaním pacientov. Súčasťou je monitorovanie a včasná identifikácia komplikácií a ich skoré riešenie. Jednou z komplikácií spôsobujúcich závažnú morbiditu sú plexiformné neurofibrómy. Vzhľadom na infiltratívny rast a bohaté cievne zásobenie mnohokrát nie sú vhodné na chirurgické odstránenie. Svojou lokalizáciou môžu spôsobovať útlak a poškodenie životne dôležitých orgánov a štruktúr. Môžu tiež podliehať malignej transformácii. Rádioterapia nie je účinná a je riziková z dôvodu vzniku sekundárnych malignít.

Metodika: Vhodnou možnosťou je liečba MEK inhibítormi. V Slovenskej republike je dostupný preparát Trametinib. Liečba je však v štádiu klinického skúšania, nakoľko štúdie s jeho použitím v tejto indikácii zatiaľ neboli ukončené. Trametinib je selektívnym inhibítorom mitogén aktivovaných extracelulárných kináz a kinázovej aktivity. Inhibuje proliferáciu buniek a indukuje apoptózu.

Výsledky: Na liečbe týmto preparátom je na našom pracovisku od roku 2018 5 pacientov. Počas liečby sú pacienti monitorovaní pre včasný záchyt nežiaducich reakcií a ich riešenie. Celkovo liečbu dobre tolerujú. Z nežiaducich účinkov liečby sa v našom súbore pacientov vyskytli paronychia, suchosť kože a slizníc, akne, hyperpyrexia, gastrointestinálne ťažkosti. Ťažkosti ustúpili po redukcii dávky preparátu. Veľkosť tumorózných mäs je stacionárna, regresiu veľkosti sme zatiaľ nezaznamenali.

Záver: Autori názorne dokumentujú priebeh terapie u dvoch pacientov zo súboru.

EDUKAČNÍ BLOK II. - TROMBÓZA A HEMOSTÁZA

EFFICACY AND SAFETY OF DABIGATRAN FOR TREATMENT AND SECONDARY PREVENTION OF VENOUS THROMBOEMBOLISM IN CHILDREN: SUMMARY RESULTS OF SUBGROUP ANALYSES

Tartakovsky I.

Therapeutic Area CardioMetabolism Respiratory Medicine, Boehringer Ingelheim International GmbH, Ingelheim, Germany

Background (characteristics with intervals 467):

Dabigatran etexilate (DE) proved noninferiority vs standard of care (SOC) in treating acute venous thromboembolism (VTE) and favorable safety profile for secondary VTE prevention in children. DE is approved for both indications. Summary on efficacy/safety of DE in the subgroups with Thrombophilia (TH), Congenital Heart Disease (CHD), Cerebral Venous/Sinus Thrombosis (CVST), Central Venous Catheter (CVC)/Implantable Device (ID), and children <2yrs are of interest.

Methods: (characteristics with intervals 630):

Subgroups of patients with TH, CHD, CVST, CVC/ID, and children <2yrs were separately evaluated within VTE treatment (DIVERSITY) and secondary VTE prevention trials. In DIVERSITY, children (birth to <18 years) with confirmed VTE initially treated with heparins were randomized (2:1) to receive up to 3 months of DE or SOC. Primary composite efficacy endpoint: complete thrombus resolution, freedom from VTE recurrence and VTE-related death. In the secondary VTE prevention trial, children (>3 months to <18 years) were anticoagulated with DE for up to 12 months. Primary endpoints included VTE recurrence and bleeding events (BEs).

Results (characteristics with intervals 1221):

In DIVERSITY (n=267) subgroup analyses were conducted on children with TH, n=62 (23.2%), CHD n=48 (18.0%), CVST n=26 (9.7%), CVC/ID-related thrombosis n=58 (21.7%). There were 35 (13.1%) children <2yrs (n=22 DE, n=13 SOC), whereas n=14 <6mos (n=11 DE, n=3 SOC). In secondary VTE prevention (n=213 enrolled), TH subset comprised n=106, CHD n=17, CVST n=24, and CVC/ID n=14 children.

In TH and CHD subgroups DE was noninferior to SOC for the primary endpoint. Numerically less TH children treated with DE (7.7%) vs SOC (21.7%) reported VTE recurrences, thrombus progression (DE 5.1% vs SOC 13.0%) or stabilization (10.3% vs 21.7%), while more reported partial (43.6% vs 34.8%) or complete thrombus resolution (35.9% vs 21.7%) respectively. The primary endpoint met in 45.0% DE vs 16.7% SOC in CVST and comparable in CVC/ID subgroup irrespective of treatment. DE was as effective as SOC for the primary efficacy endpoint in children <2yrs and across all age groups. BEs was comparable or numerically lower in children treated with DE across all subgroups.

In the secondary VTE prevention trial, rates of recurrent VTE at 12 months was 2.8% in the TH and none in CHD, CVST, and CVC/ID subgroups. Rates of BEs were overall low.

Conclusions (characteristics with intervals 172):

Subgroup analyses show an efficacy and safety profile consistent with the overall DIVERSITY trial, along with a favorable safety profile of DE for secondary VTE prevention.

EDUKAČNÍ BLOK III. – NÁDORY JATER

TRANSPLANTACE JATER U DĚTÍ S NÁDORY JATER

Mališ J., Froněk J., Šnajdauf J., Rygl M., Kotalová R., Kynčl M., Švoagr K., Jeřábková V., Šrámková L.

Klinika dětské hematologie a onkologie 2. LF UK a FN Motol, Praha

Nádory jater, nejčastěji hepatoblastom (HB), méně často hepatocelulární karcinom (HCC) nebo sarkom jater, se vyskytují u dětí vzácně, jsou však velmi dobrým dokladem nutnosti nekomplikované spolupráce dětského onkologa a chirurga. Oba tyto nádory je nezbytné radikálně resekovat. Účinná chemoterapie dokáže tyto nádory (především HB) významně zmenšit a umožní tak resekci postižené části jater, čímž se významně snižuje riziko kolemoperačních komplikací, v minulosti často fatálních. U některých rozsáhlých nádorů, které postihují oba laloky nebo u centrálně uložených ložisek, není resekce možná ani po nedoadjuvantní chemoterapii. Pokud nemocný nemá metastázy, nebo mu byly chirurgicky odstraněny, zvažujeme u těchto dětí hepatektomii s následnou transplatací štěpu od zemřelého, vyjímečně od živého dárce. Transplantace jater u dětí z nádorové indikace je metoda známá již několik desetiletí, ale v ČR nebyla, zvláště u kojenců a malých dětí prováděna. Proto jsme indikované děti na přelomu minulého a tohoto století nechali transplantovat na různých pracovištích v Evropě – Regensburg, Hamburk, Brusel, Londýn. V zahraničí byly transplantovány celkem čtyři děti – 1x centrálně uložený HB, 2 x recidiva HB, 1x HCC na podkladě vrozené metabolické vady. Z této skupiny žijí v trvalé CR první a poslední uvedené dítě, dvě děti s recidivujícími chorobami zemřely na generalizaci.

Po roce 2010 jsme ve spolupráci s IKEM indikovali vhodné děti k transplantaci a po detailním předtransplantačním vyšetření byly děti zařazeny na čekací listinu k transplataci jater v IKEM. Celkem bylo transplatováno v IKEM 5 dětí, 1 x HB s postižením obou laloků, 1x recidiva metastického HB v reziduální tkáni jater, 1 x HCC, 2x HCC na podkladě vrozené metabolické vady. Obě děti s HB žijí v kompletní remisi více než 5 let, 2 děti s HCC na podkladě metabolické vady žijí v dlouhodobé remisi, chlapec s HCC zemřel 1 rok po transplantaci na diseminaci základního onemocnění.

V současné době se u všech dětí s primárními nádory jater scházíme vždy už na začátku léčby se všemi zainteresovanými odborníky – onkolog, chirurg, transplantační chirurg, hepatolog a společně volíme nejvhodnější způsob léčby, který v dalším průběhu modifikujeme podle odpovědi na terapii. Tato úzká a kontinuální komunikace je základem úspěšné léčby těchto komplikovaných nemocných.

LÉČEBNÉ VÝSLEDKY HEPATOBLASTOMU VE FN MOTOL MEZI LETY 2006 - 2017

Švoagr K. (1), Sochová V. (1), Popelová E. (2), Dvořáková M. (2), Kynčl M. (2), Stary J. (1), Šnajdauf J. (3), Rygl M. (3), Mališ J. (1)

1 – *Klinika dětské hematologie a onkologie 2. LF UK a FN Motol, Praha*

2 – *Klinika zobrazovacích metod 2. LF UK a FN Motol, Praha*

3 – *Klinika dětské chirurgie 2. LF UK a FN Motol, Praha*

Úvod:

V retrospektivní analýze jsme zkoumali léčebné výsledky pacientů s hepatoblastomem (Hb) léčených ve FN Motol v mezi lety 2006 – 2017.

Metodika:

Mezi uvedenými lety bylo léčeno 22 pacientů s Hb, medián sledování byl 7 let (2,1 – 9,63 let). Přežití bez události (EFS) a celkové přežití (OS) bylo hodnoceno pomocí programu Statistica®.

Výsledky:

Medián věku při diagnóze pacientů s Hb byl 1,44 let (0 – 6,46 let). Iničiální stage (PRETEXT) I měli 4 pacienti, PRETEXT II 5 dětí, PRETEXT III 10 a PRETEXT IV 3 pacienti; pozitivní anotaci VPEFR mělo 10 dětí (V 10x, P 10x, E 0x, F 3x, R 1x), plicní metastázy byly diagnostikovány 3x. Předoperační chemoterapie (SIOPEL-3 nebo SIOPEL-4) byla použita u 18/22 dětí, POSTTEXT analýza byla provedena u 15 pacientů (68%). Down-staging nádoru byl pozorován u 9/15 pacient, u 3/10 vymizela anotace VPEFR. Finální předoperační staging (PRETEXT+POSTTEXT): stage I 5 dětí, II 10, III 4, IV 2, VPEFR bylo pozitivní u 11 dětí. Chirurgické komplikace: 1x těžké krvácení, 3x únik žluče; stage I 0/5, II 3/10, III 1/4, stage IV 0/1 (p=0,09); nebyla nalezena statistická korelace se stage nádoru nebo pozitivitou VPEFR. Celkový počet peri-operálních transfusí: stage I 9,8; II 6,0; III 6,0; IV 6,0 (p=0,17). Tři pacienti zemřeli, 1 měl lokální recidivu a přežil, 1 vyvinul následnou malignitu; EFS 77,3%, OS 86,4%. Mimo vstupně metastatický proces (p=0,006) nebyla nalezena statistická korelace k EFS a pre-operačnímu stage nádoru (p=0,15), VPEFR (p=0,66), R0 resekce (p=0,8) a histologie (p=0,45).

Závěr:

Před-operační chemoterapie vede k down-staging nádoru, statistické korelace mezi vstupním rozsahem nádoru a přežitím, případně chirurgickými komplikacemi, nebyl nalezen nejspíše z důvodu relativně malé kohorty pacientů.

Podpořeno MH ČR – RVO, FN v Motole 00064203

Prohlášení: prezentovaná studie ani žádný z jejích autorů nejsou finančně podporováni výrobcem či distributorem výrobku uvedenému v prezentaci.

NÁDORY JATER LÉČENÝCH NA KDO FN BRNO V LETECH 1998 - 2022

Bajčiová V., Tůma J., Ježová M., Kýr M.

Klinika dětské onkologie FN Brno

Úvod: Primární nádory jater jsou u dětí vzácné, přesto jsou 3. nejčastějším abdominálním nádorem. Až 2/3 z nich jsou nádory maligní. Typ nádoru jater je věkově specifický. Radikální resekce nádoru je pro úspěšnost léčby klíčová, chemoterapie zlepšila výsledky léčby u hepatoblastomu. Prezentujeme retrospektivní analýzu nádorů jater za 24 leté období na KDO FN Brno.

Materiál a metodika: Z celkového počtu 51 pacientů mělo 37 dětí hepatoblastom (HBL), 10 hepatocelulární karcinom (HCC) a 4 pacienti primární sarkom jater/žlučových cest. U HBL byl výskyt vyšší u chlapců (M : F = 1.3 : 1). Medián věku 17 měsíců. U 4 dětí byl HBL asociován s FAP, 1x hemihyperplasií, 4 děti měly nízkou porodní hmotnost (<1000gr). Všichni pacienti s HCC byli chlapci, medián věku 15 let. U 2 pacientů HCC v terénu mikronodulární cirhosisy při chronické hepatitidě B a jaterní fibróze. U sarkomů byly zastoupeny obě pohlaví stejně, medián věku 10 let. Nebyla potvrzena žádná hereditární predispozice.

Výsledky: 14 dětí s HBL bylo zařazeno do skupiny vysokého rizika, 9 z nich mělo iničiálně přítomnou i extrajaterní nemoc, stejně jako 5 pacientů s HCC. Primární operace proběhla u 3 pacientů s HBL a 4 s HCC. U 6 pacientů byl nádor inoperabilní, neindikován k LTX (2xHBL, 4xHCC), u 4 pacientů proběhla LTX (3x HBL, 1xHCC). Oddálená operace po neoadjuvanci byla u 29 HBL a 1 HCC. Spontánní ruptura nádoru byla u 4 dětí s HBL. V léčbě 1. linie byli pacienti s HBL léčeni dle

protokolu SIOPEL 3, 4, 6 a PHITT. Pacienti s HCC byli léčeni dle SIOPEL 3, PHITT a personalizovanou léčbou. Pacienti se sarkomy byli léčeni dle sarkomových protokolů. K progresi došlo u 20 dětí (8xHBL, 9xHCC, 3x sarkom).

Z celkového počtu 51 dětí zemřelo 17 dětí (33.3%), 8xHBL, 6xHCC a 3x sarkomy. Všichni zemřeli na progresi nádoru. Žije 34 dětí (66.7%), 29 dětí s HBL, 4 pacienti s HCC a 1 pacient se sarkomem. Interval přežití 1 až 264 měsíců, medián se liší dle typu nádoru.

Souhrn: Výsledky retrospektivní analýzy jsou srovnatelné s jinými evropskými pracovišti. Celosvětově sjednocené diagnosticko-terapeutické postupy v rámci PHITT studie vedou k dalšímu zlepšování prognózy dětí s nádory jater. Další vývoj se zaměřuje na hledání molekulárně genetických charakteristik s cílem přesnější rizikové klasifikace a hledání potenciálních léčebných cílů.

SOUČASNÉ LÉČEBNÉ POSTUPY U PACIENTŮ S NÁDORY JATER

Švojgr K.

Klinika dětské hematologie a onkologie 2. LF UK a FN Motol, Praha

Úvod: Nádorová onemocnění v dětském věku jsou velmi vzácná. V rámci jednoho onkologického centra a dokonce i v rámci jednoho státu není možno dát dohromady dostatečný počet pacientů, aby bylo možno statisticky vyhodnotit, který typ léčby je pro daného pacienta vhodný a který je vhodný méně. V prezentaci bude představena současná léčba pacientů s nádory jater podle současné mezinárodní intervenční randomizované studie pro pacienty s nádory jater, Paediatric Hepatic International Tumour Trial (Phitt).

Metodika: V prezentaci bude představena léčba pacientů s nádory jater podle intervenční randomizované studie Phitt, EudraCt číslo: 2016-002828-85, sponzor studie University of Birmingham, Velká Británie.

Výsledky: Studie Phitt je mezinárodní intervenční studie pro nově diagnostikované děti a adolescenty s hepatoblastomem a hepatocelulárním karcinomem. Studie zahrnuje 4 randomizační otázky srovnávající standardní a experimentální chemoterapii. Studie je v Evropě otevřená ve většině států západní a severní Evropy, včetně České republiky, a dále ve Spojených státech amerických a Japonsku. Je očekáváno, že do studie bude v průběhu 4 let zařazeno více jak 1200 pacientů. Primárním cílem studie je zjistit, jestli je možno snížit intenzitu léčby u nízké rizikových nádorů, případně jestli bude dosaženo lepšího přežití při intenzifikaci léčby u rizikových nádorů. Mezi sekundární cíle patří sledování toxicity léčby, analýza biomarkerů, poznání biologické podstaty onemocnění a dále sledování a plánování jak zlepšit chirurgickou léčbu.

Závěr: Bude diskutována výše zmíněná studie.

Podpora: Podpořeno MH ČR – RVO, FN v Motole 00064203

HEMATOLOGIE

ÚSKALÍ DIAGNOSTIKY ERYTROCYTÓZ U DĚTÍ

Pospíšilová D. (1), Sochorcová L. (2), Hlušicková-Kapralová K. (2), Jahoda O. (2) Králová B. (2), Kučerová M. (2), Divoká M. (3), Indrák K. (3), Kriegová E (4), Procházkova D. (5), Divoký V. (2), Horváthová M. (2)

1- Dětská klinika Fakultní nemocnice v Olomouci, 2- Katedra biologie, Lékařská fakulta Univerzity Palackého v Olomouci, 3- Hemato-onkologická klinika Fakultní nemocnice v Olomouci, 4- Oddělení imunologie, Lékařská fakulta Univerzity Palackého Olomouc, 5- Dětská klinika, Fakulta zdravotních věd, Univerzita J.E. Purkyně, Ústí nad Labem

Úvod: Absolutní erytrocytóza je u dětí definovaná jako zvýšení erytrocytární masy nad hodnoty odpovídající věku dítěte. Může být vrozená nebo získaná. V dětském věku se vždy jedná o vzácné onemocnění. Vrozené erytrocytózy jsou skupinou vzácných poruch erytrocytů způsobených zárodečnými mutacemi v genech zahrnutých v signální dráze erythropoetinového receptoru (EPOR): geny EPOR, JAK2 a SH2B3, v hypoxické signální dráze: geny VHL, EGLN1, EPAS1, v genu kódujícím erythropoetin (EPO) nebo v genech ovlivňujících afinitu hemoglobinu ke kyslíku (geny HBB, HBA nebo BPGM). Získané erytrocytózy doprovází srdeční vady s pravolevým zkratem, arteriovenózní plicní zkraty s pravolevým zkratem, cerebro-vaskulární malformace, na které je třeba myslet při bolestech hlavy. K erytrocytózám získaného typu vede i zvýšená hladina erythropoetin-stimulujících proteinů (EPS) nebo podávání léků stimulujících tvorbu erythropoetinu (EPO) – např. androgeny a testosteron, otrava kobaltem. Velmi vzácně se v dětském věku může manifestovat i myeloproliferativní onemocnění typu pravé polycytémie (Polycythemia vera, PV).

Metodika: Bylo vyšetřeno celkem 20 dětských pacientů s erytrocytózou ze 4 center dětské hematologie v České republice. U 12 pacientů se jednalo o familiární výskyt erytrocytózy.

Metody - k vyloučení získaného původu erytrocytózy bylo provedeno komplexní nefrologické a kardiologické vyšetření. Byla vyšetřena hladina EPO v séru a senzitivita erytroidních progenitorů k EPO, u pacientů bez odhalených získaných příčin erytrocytózy bylo provedeno cílené sekvenování kandidátních genů, v některých případech sekvenování nové generace (NGS) s použitím panelu genů mutovaných u erytrocytóz a ve dvou případech celoxomové sekvenování (WES).

Výsledky: U tří pacientů s nízkou hladinou EPO a hypersenzitivitou erytroidních progenitorů k EPO byla prokázána mutace genu pro EPOR (2x již popsaná heterozygotní mutace c. 5967insT, 1x nová heterozygotní mutace c.11092delTG). U dvou pacientů s normální hladinou EPO a hypersenzitivitou erytroidních progenitorů k EPO byla identifikována již popsaná heterozygotní G537R mutace v hypoxii indukovaném faktoru 2 alfa (HIF2A) kódovaného genem EPAS1. U jedné pacientky byla nalezena vzácná zárodečná varianta genu kódujícího JAK2 kinázu (N1108S), která byla v literatuře popsána jako predisponující k rozvoji myeloproliferativních neoplazií (MPN) a/nebo akutní myeloidní leukemie (AML). U dalšího pacienta byly nalezeny 2 zárodeční mutace JAK2 genu, u kterých jsme prokázali kooperující efekt klíčový pro rozvoj erytrocytózy. U 2 sourozenců s pletorou, splenomegalií, normální senzitivitou erytroidních progenitorů k EPO a zvýšeným/normálním EPO byla nalezena nedávno popsaná mutace v kryptickém exonu VHL genu (c.340+770T>C) v homozygotním stavu.

U 3 pacientů se získanou erytrocytózou byly prokázány mutace genu pro JAK2, z toho jedna v exonu 12, svědčící pro dg. PV. U pacienta s výraznou cyanózou a sníženou saturací O₂ byl až po opakovaném vyšetření kardiologem prokázán pravolevý zkrat z pravé větve plicnice do levé síně. U 6-ti letého pacienta s erytrocytózou byly pomocí WES překvapivě nalezeny 2 heterozygotní mutace genu kódujícího ABCC6 protein, jehož dysfunkce je extrémně vzácnou příčinou poruch metabolismu kalcia. U pacienta byly prokázány mnohočetné kalcifikace v ledvinách; postižení ledvin je zřejmě vyvolávajícím faktorem erytrocytózy (první případ popsaný v literatuře).

Závěr: U 70% pacientů s erytrocytózou se podařilo odhalit příčinu onemocnění. Dlouhodobé sledování pacientů s vrozenými erytrocytózami je důležité z hlediska možných trombotických komplikací a s ohledem na možné riziko predispozice k rozvoji MPN/AML (u pacientů se zárodečnými mutacemi JAK2 a nově i EPOR).

Podpora: Grantová podpora: NV19-07-00412; IGA_LF_2022_003.

ZÍSKANÉ SELHÁNÍ KOSTNÍ DŘENĚ - KRITICKÝ POHLED NA DIAGNOSTIKU A LÉČEBNÁ STRATEGIE V ROCE 2022

Suková M. (1), Nováková M. (2), Froňková E. (2), Novák Z. (3), Zapletal O. (4), Campr V. (5), Sedláček P. (1), Janotová I. (1), Starý J. (1)

1 - Klinika dětské hematologie a onkologie, FN Motol a UK 2. LF, Praha 2 - CLIP - Childhood Leukaemia Investigation Prague, Motol a UK 2. LF, Praha 3 - Dětská klinika, FN UP Olomouc 4 - Oddělení dětské hematologie, FN Brno 5 - Ústav patologie, FN Motol a UK 2. LF, Praha

Úvod: Periferní pancytopenie s hypocelulární kostní dřeně definují selhání kostní dřeně (BMF), popisnou jednotku, která se podle současných histopatologických kritérií člení na aplastickou anemii (AA) a refrakterní cytopenii (RCC). Porucha krvetvorby u RCC je při absenci genetických aberací charakterizována obdobnými hematologickými parametry, klinickým obrazem i biologickým chováním jako aplastická anemie. Pro podskupinu „SAA-like-RCC“ platí proto i stejný léčebný přístup - imunosupresivní léčba antithymocytární globulin+cyklosporin A (IST) jako alternativa k HSCT.

Metodika: V souboru pacientů s RCC diagnostikovaných v ČR 2005–2020 (n=56) jsme provedli retrospektivní analýzu klinických a biologických parametrů selhání krvetvorby a srovnání v podskupinách „SAA-like RCC“ (n=17), „non-SAA-like-RCC bez genetických abnormit“ (n=23) a „RCC s genetickými aberacemi“ (n=16) a porovnali je se souborem AA za stejné období (n=53). S cílem charakterizovat podtypy selhání kostní dřeně i ve vztahu k léčbě jsme následně v celé skupině BMF za období 2012–2021 (n=53) hodnotili odpověď na IST (ATGAM) a HSCT.

Výsledky: Biologická charakteristika nemoci (trombocytopenie $<10 \times 10^9$, interval k symptomům) byla analogická u pacientů s „SAA-like RCC“ a AA (53% pacientů, 4,5 a 3 týdny), oproti „non-SAA-like-RCC bez genetických abnormit“ (13%, 10 týdnů). Přítomnost genetických aberací byla jednoznačně spojena s obrazem méně závažného selhání kostní dřeně (100% non-SAA), indolentním rozvojem (51 týdnů) a rizikem klonální progresy (44%). Rozdíly v imunofenotypu mezi jednotlivými podtypy jsou diskrétní, zohledňují stupeň selhání krvetvorby, nejsou proto diskriminačním kritériem. ATGAM byl podán jako lék první volby celkem u 33 pacientů (14 RCC, 19 AA). Primární odpověď (69%) a i dlouhodobé přežití bez události (5-y EFS 57%) byly obdobné u obou diagnos (p=0,925). 4 děti prodělaly relaps, 3x úspěšně léčený CsA. 9 dětí podstoupilo frontline transplantaci od sourozence (MSD), 11 od nepříbuzného dárce (MUD). Ve skupině MSD-HSCT je OS 89%, 2x došlo k selhání štěpu s nutností retransplantace. Po MUD-HSCT dosahuje OS 100%, ale pouze u 4 pacientů (36%) bez významnější toxicity (GVHD, EBV-LPD) nebo pozdních následků.

Závěr: Podle biologických parametrů je hypoplastický RCC s absencí genetických abnormit, stejně jako aplastická anemie, variantou získaného selhání kostní dřeně. Léčebná strategie by proto měla, nezávisle na kategorizaci, reflektovat hloubku a dynamiku selhání krvetvorby a dostupnost a rizika jednotlivých léčebných modalit.

Podpora: Podpořeno grantem AZV NU20J-07-00028

OPRAVA KAUZÁLNÍ MUTACE VE FIBROBLASTECH PACIENTA S FANCONIHO ANEMIÍ TYPU A POMOCÍ PRIME EDITACE

Peterková L. (1), Racková M. (1), Svatoň M. (1), Sedláček P. (2), Šrámková L. (2) a Škvárová Kramaržová K. (1)

1 - CLIP – Childhood Leukaemia Investigation Prague, Klinika dětské hematologie a onkologie, 2. lékařská fakulta, Univerzita Karlova a FN Motol, Praha, Česká republika 2 - Klinika dětské hematologie a onkologie, FN Motol, Praha, Česká republika

Úvod: Fanconiho anemie (FA) je vzácné genetické onemocnění způsobené mutacemi některého z 23 popsanych kauzálních genů. Selhání kostní dřeně představuje závažnou komplikaci FA, kterou lze v současné době léčit pouze alogenní transplantací kmenových buněk krvetvorby podmíněnou dostupností vhodného dárce. Možností, jak tento limitující faktor obejít, je genová terapie spočívající ve vnesení zdravé kopie kauzálního genu ex vivo do pacientových hematopoetických kmenových buněk (HSPCs) a jejich vrácení zpět do těla pacienta. Vnesení celého genu ale nemusí mít dlouhodobý efekt, a proto se jako vhodnější přístup jeví přesná oprava kauzální mutace v HSPCs pacienta pomocí genové editace, při níž je zachována endogenní regulace exprese opraveného genu. Cílem projektu je vytvoření editačních nástrojů pro opravu mutací v genu FANCA metodou prime editace, nejnovější varianty systému CRISPR/Cas9 vyznačující se vyšší přesností editace. Prime editace navíc využívá odlišné buněčné procesy pro docílení změny sekvence DNA, které patrně nejsou limitovány genetických pozadím FA.

Metodika: Pro opravu kauzálních mutací v genu FANCA, identifikovaných u pacienta s FA (c.1A>G a c.4010+1-c.4010+18del) byly pro každou mutaci navrženy a testovány vždy dvě pegRNA molekuly obsahující jak sekvence pro zacílení prime editoru, tak sekvence pro následnou opravu mutace. Tyto pegRNA spolu s prime editorem byly následně vneseny do fibroblastů pacienta pomocí elektroporace. Pro analýzu úspěšnosti genové editace (% editovaných buněk) byly použity metody sekvenování nové generace (NGS) a pro potvrzení obnovení produkce proteinu FANCA imunoblot.

Výsledky: Pomocí NGS byla potvrzena přítomnost opravené DNA v editovaných fibroblastech pacienta s FA. Úroveň editace se lišila v závislosti na použité molekule pegRNA, s neúčinnější pegRNA dosahovala až 15% (v průměru 9% po 5 dnech od editace). Oprava defektní alely byla dále potvrzena na proteinové úrovni. Fenotypicky opravené buňky se s prodlužující dobou kultivace v populaci obohacovaly (až cca 4 krát po dvou týdnech), což je v souladu s publikovanými daty o selekční výhodě buněk s funkčním genem FANCA oproti FANCA-deficientním buňkám.

Závěr: Prokázali jsme účinnost prime editace pro opravu kauzální mutace v buňkách pacientů s FA. Tento výsledek je klíčovým krokem pro vývoj individualizovaných terapeutických přístupů pro pacienty s FA typu A.

Podpora: KOG-202108-00904; Next Generation EU, LX22NPO5102

Klíčová slova: genová editace, prime editace, Fanconiho anemie

ODHALENÍ BIOLOGICKÝCH PROCESŮ ZODPOVĚDNÝCH ZA REZISTENCI LEUKEMICKÝCH BUNĚK K L-ASPARAGINÁZE V PROSTŘEDÍ KOSTNÍ DŘENĚ

Alquezar Artieda N. (1,2), Roberts J. (3), Hložková K. (1,2), Pecinová A. (4), Kavan D. (5), Potůčková E. (1,2), Zwyrtková M. (1,2), Žaliová M. (1,2,6), Mráček T. (4), Starý J. (1,2,6), Trka J. (1,2,6), Tennant D. (3), Starková J. (1,2,6)

1 - CLIP - Childhood Leukaemia Investigation Prague, Praha, 2 - Klinika dětské hematologie a onkologie, 2. lékařská fakulta Univerzity Karlovy, Praha, 3 - Institute of Metabolism and Systems Research, College of Medical and Dental Sciences, University of Birmingham, Birmingham, Velká Británie, 4 - Oddělení bioenergetiky, Fyziologický ústav AV ČR, Praha, 5 - Laboratoř strukturální biologie a buněčné signalizace, Mikrobiologický ústav AV ČR, Praha, 6 - Fakultní Nemocnice Motol, Praha

Úvod: Mechanismus účinku L-asparaginázy (ASNáza), klíčového cytostatika v léčbě akutní lymfoblastické leukémie (ALL) je dlouhodobě studován. V naší předchozí práci jsme popsali, že přeprogramování metabolických procesů účinkem ASNázy vede k aktivaci záchranného mechanismu, který snižuje anti-leukemický efekt tohoto léku. Experimenty byly prováděny v podmínkách in vitro, které však nedostatečně modelují prostředí kostní dřeně (KD) léčeného pacienta. Rozhodli jsme se proto vytvořit buněčný model, který lépe přiblíží prostředí KD in vivo a pomocí něj studovat vliv ASNázy na metabolismus leukemických buněk.

Metodika: Při vytváření buněčného modelu jsme brali do úvahy tři hlavní aspekty KD: přítomnost mesenchymálních stromálních buněk (MSC) jako představitelů podpůrných buněk KD, poločas rozpadu ASNázy v prostředí in vivo modelován pomocí transientního podání ASNázy a hypoxické prostředí. Přežívání leukemických buněk bylo detekováno pomocí průtokové cytometrie (PC). Aktivita metabolických drah byla stanovena pomocí radioaktivních metod, western blotu a PC. Tok aminokyselin byl monitorován pomocí GC-MS.

Výsledky: Naše výsledky prokázaly chemorezistentní charakter mikroprostředí KD. Tento efekt jsme potvrdili u leukemických buněčných linií a také u primárních buněk izolovaných z pacientů s ALL v době diagnózy. Stanovení aktivity bioenergetických drah ukázalo, že přeprogramování řízené ASNázou se děje nezávisle na prostředí KD. Při srovnání leukemických buněk kultivovaných s nebo bez přítomnosti buněk MSC jsme však pozorovali signifikantní rozdíl v biosyntetických procesech (syntéze proteinů a nukleotidů). V podmínkách in vitro jsme prokázali, že signalizace mTOR, která výše uvedené procesy reguluje, je účinkem ASNázy inhibována, přičemž přítomnost MSC je schopná tuto dráhu reaktivovat. Proces, který za to zodpovídá, je syntéza asparaginu (Asn) v buňkách MSC indukovaný deplecí extracelulárního Asn po podání ASNázy. Leukemické buňky, na rozdíl od MSC, toho nejsou schopné a jsou proto závislé na přísunu Asn z prostředí. V našem modelu dochází k exportu Asn z buněk MSC, který je následně přijímán buňkami leukemickými. Samotný Asn je pak schopný aktivace syntézy proteinů a nukleotidů.

Závěr: Nádorový metabolismus hraje důležitou roli v odpovědi na terapii. Výsledky naší práce ukazují, že po podání ASNázy prostředí KD udržuje aktivitu biosyntetických drah v leukemických buňkách, což dělá tyto buňky přístupnější k metabolickému přeprogramování a vzniku rezistence.

Podpora: Projekt byl podpořen GA20-27132S a GAUK 1262120.

SEKVENOVÁNÍ NOVÉ GENERACE LÉPE ROZLIŠUJE POZITIVITU MINIMÁLNÍ REZIDUÁLNÍ NEMOCI V RIZIKOVÉ STRATIFIKACI DĚTSKÉ AKUTNÍ LYMFBLASTICKÉ LEUKÉMIE

Svatoň M. (1,2)*, Skotnicová A. (1,2)*, Řezníčková L. (1,2), Rennerová A. (1,2), Valová T. (1,2), Kotrová M. (3), van der Velden V.H.J. (4), Brüggemann M. (3), Darzentas N. (3), Langerak A.W. (4), Zuna J. (1,2), Starý J. (2), Trka J. (1,2)*, Froňková E. (1,2)*

1 - CLIP - Childhood Leukaemia Investigation Prague, 2 - Klinika dětské hematologie a onkologie 2. LF UK a FN Motol, Praha, 3 - Department of Hematology, University Hospital Schleswig-Holstein, Kiel, Německo, 4 - Department of Immunology, Laboratory Medical Immunology, Erasmus MC, University Medical Center Rotterdam, Rotterdam, Nizozemsko

Úvod: Sekvenování nové generace (NGS) se v dnešní době již běžně využívá pro rutinní identifikaci přestaveb genů pro imunoglobuliny (IG) a T-buněčné receptory (TR) jako markerů pro monitorování minimální residuální nemoci (MRN) u akutní lymfoblastické leukémie (ALL). Pro kvantifikaci MRN je ovšem stále používáno kvantitativní PCR (qPCR). Detekce MRN pomocí NGS má oproti qPCR řadu výhod, ale dosud nebylo provedeno porovnání obou metod v rámci větší studie.

Metodika: Do této studie bylo zahrnuto 432 dětí s BCP-ALL, které měly alespoň jeden IG/TR marker detekovatelný standardním qPCR s požadovanou senzitivitou 10^{-4} . Sekvenační knihovny byly připraveny pomocí protokolů pracovní skupiny EuroClonality-NGS a byly sekvenovány na přístrojích Illumina NovaSeq a MiSeq a data analyzována pomocí nástroje ARResT/Interrogate. Celkově bylo analyzováno 780 IG/TR markerů pomocí obou metod.

Výsledky: 639 z 780 (82%) hodnocených markerů bylo konkordantních u obou metod (220 MRN pozitivních a 419 MRN negativních markerů). Z 104 markerů, které byly pozitivní pouze pomocí metody qPCR, jich 97 bylo pozitivních, ale nekvantifikovatelných. Díky našemu souboru dat, jsme mohli porovnat a určit specifitu použitých IG/TR markerů. Zjistili jsme, že až 7% markerů, které byly použity pro stratifikaci pomocí qPCR, nedosáhlo dostatečné specifity, přestože teoreticky splňovaly všechna kritéria skupiny EuroMRD. Do budoucna lze tedy tento soubor dat využít prospektivně a při screeningu nově diagnostikovaných pacientů se nevhodným MRN markerům zcela vyhnout. NGS zařadilo 19% pacientů díky eliminaci falešně pozitivních výsledků do nižší rizikové skupiny a 5% do skupiny vyššího rizika.

Závěr: Výsledky NGS-MRN velmi dobře korelují s výsledky qPCR-MRN a mají srovnatelnou citlivost. Metoda NGS je zároveň méně laboratorně pracná a poskytuje specifičtější výsledky. Kromě detekce MRN umožňuje také analýzu imunitního repertoáru kostní dřeně. Naše data ukazují zásadní význam volby markerů pro sledování MRN. NGS-MRN je vhodnou alternativou pro stratifikaci pacientů k běžně používané metodě qPCR-MRN v budoucích léčebných protokolech založených na kvantifikaci MRN.

Podpora: Podpořeno grantem NU20-03-00284 Agentury pro zdravotnický výzkum České republiky a Grantovou agenturou Univerzity Karlovy (projekt č. 534120)

HEMATOLOGIE, ONKOLOGIE

JAK DÁLE PŘI SCHVALOVÁNÍ NOVÝCH LÉČIV V DĚTSKÉ ONKOLOGII? RANDOMIZACE NEBO CUSTOMIZACE? SINGLE MOUSE TRIALS JIŽ JSOU... A CO DĚTI?

Jaroslav Štěřba

Klinika dětské onkologie FN Brno a LF MU Brno, EMA, PDCO, Amsterdam

Úvod: Cílem činnosti lékových regulačních orgánů je zajistit dostupné, bezpečné a účinné léčivé přípravky (LP) pro děti, kde je pro to vysoká medicínská potřeba, tzv. „high unmet medical need“. Cesta od produkce zajímavé molekuly k jejímu podání dítěti bez ekonomického či právního rizika pro lékaře je delší než 10 let. Základním nástrojem pro to, aby LP byl u dětí adekvátně studován, jsou v Evropě tzv. Pediatric investigation plans (PIPs), které by měly toto zajistit cestou pečlivě naplánovaných preklinických a klinických studií. Studie realizované jako součást PIP by měly zabezpečit dostatek dat pro posouzení jeho bezpečnosti a účinnosti a tedy pro schválení LP pro děti v určité indikaci. Teprve pak následují jednání o úhradách nové léčby.

Metodika: Paralelně s tímto složitým administrativním procesem se kontinuálně zvyšuje i naše biologické poznání, vedoucí k přesnější a podrobnější klasifikaci typů a podtypů jednotlivých nádorů, a k identifikaci nových léčebných cílů a biomarkerů. To komplikuje realizaci velkých randomizovaných klinických studií dnes, ale také použití historických dat. Tradičním a standardním nástrojem klinického hodnocení byly desítky let randomizované klinické studie, ale ty se dnes stávají stále hůře proveditelné. V posledních měsících došlo na půdě PDCO EMA k významným sporům, zda pro děti s neuroblastomem vysokého rizika a specifickou ALK aberací je ke schválení této indikace nutná randomizovaná studie, či stačí jedno rameno, kde všechny děti s HR NBL a specifickou ALK aberací dostanou ALK inhibitor. Pozitivem je, že se již neuvažovalo o randomizaci všech HR NBL, ale již o „biomarker preselected“ populaci, na druhou stranu požadavek randomizace je z etického hlediska při současné úrovni poznání velmi problematický. A to je NBL jedním z nejčastějších dětských nádorů. Historicky bylo vše podstatně jednodušší. Bylo méně stratifikačních kritérií i znalostí o biologii jednotlivých typů nádorů. Bylo méně konkurenčních projektů, a to jak akademických, tak firemních. Standardní péče byla založena na poměrně nízké úrovni evidence a klinické studie byly svým pojetím poměrně jednoduché. Dnes je situace složitější.

Výsledky: Naprosto zásadní je opírat regulační rozhodnutí o poznání a pochopení biologie nádorů. To je však velmi dynamická oblast, a tedy i činnost a rozhodování regulačních orgánů by měla poskytovat nutnou flexibilitu. Na evropské úrovni je k tomu dnes potřebná vůle, a je snaha generovat maximum pediatrických dat od počátku vývoje pro dospělé, ale zároveň neblokovat vývoj LP pro dospělé, kde je pediatrické použití jen málo pravděpodobné nebo snadno nahraditelné.

Závěr: . Jde o velmi komplikovanou a citlivou oblast s mnoha různými hráči a dynamicky se měnícím poznáním biologie nádorů. Proto je zde nutná kontinuální kooperace akademických konsorcií, farmaceutických firem, regulačních orgánů, ale i patientských a rodičovských organizací.

NEFROBLASTOM (WILMSŮV NÁDOR) – HISTORICKÝ VÝVOJ K SOUČASNÉ MODERNÍ DIAGNOSTICE A LÉČBĚ

Mališ J.

Klinika dětské hematologie a onkologie 2., LF UK a FN Motol, Praha

Vývoj poznání, diagnostiky a léčby nefroblastomu (Wilmsova nádoru) představuje jednu z nejuspěšnějších kapitol dětské onkologie. Tento jednoznačně maligní a rychle rostoucí embryonální nádor, který na počátku 20. století se dařilo vyléčit jen sporadicky, má dnes naději na trvalou úplnou remisi více než 90% dětí s nefroblastomem. Je to výsledek propracovaných chirurgických postupů, zavedení účinné chemoterapie – aktinomycin D, vinkristin, adriamycin a na podkladě randomizovaných studií jejich vhodná kombinace a racionální indikace a forma radioterapie. Nefroblastom byl poprvé popsán Rancem v roce 1814, detailně pak klasifikován Maxem Wilmssem v roce 1899. Avšak někdy mezi roky 1763 a 1793 byly uloženy Johnem Hunterem v The Hunterian Museum of the Royal College of Surgeons in v Londýně dva preparáty novotvaru nádoru ledvin dítěte, Beckwith posléze provedl histopatologické vyšetření těchto preparátů a neuroblastom potvrdil. Léčba byla nejdříve chirurgická, někdy následována „rentgenovou“ terapií, ale už v roce 1931 Ladd zdůvodnil výhody transperitoneální laparotomie oproti lumbotomickému přístupu. Sidney Farber v roce 1954 poprvé demonstroval příznivé účinky aktinomycinu D, Sutow pak použil vinkristin a popisoval ústup plicních metastáz po jeho podání. V roce 1969 byla založena NWTS (National Wilms Tumor Study) a randomizovaná studie vedená radioterapeutem D'Angiem prokázal, že kombinace vinkristinu a aktinomycinu má prokazatelně lepší výsledky než monoterapie kterýmkoliv z těchto protinádorových léků. Třetí účinné cytostatikum – adriamycin doplnilo tuto kombinaci na zlatý standard v léčbě nefroblastomu. Další studie v průběhu 70. až 90. let minulého století prokázaly, že není nezbytné používat všechna tato tři cytostatika, ale že existují prognosticky příznivé a nepříznivé typy neuroblastomu, kdy lze u těch příznivých chemoterapii významně redukovat, že není nezbytná radioterapie, ba naopak u vysoce rizikových typů a pokročilých stádií je naopak nutné intenzitu chemoterapie významně zvýšit. V roce 1971 vzniká v Evropě SIOP (Société Internationale d'Oncologie Pédiatrique), která jako prevenci ruptury a ostatních kolemoperačních komplikací zavádí předoperační chemo/radioterapii a tento postup – významně modifikovaný – se používá v Evropě i dosud. V diagnostice nefroblastomu dnes rutinně používáme ultrazvukové vyšetření a magnetickou rezonanci, plicní metastázy detekujeme pomocí CT. V minulosti tyto metody nebyly k dispozici a nefroblastom bylo možné diagnostikovat břišní arteriografií a následnou vylučovací urografií, trombus v dolní duté žíle se hledal kavografií, metastázy v plicích lineární tomografií. Výsledky multicentrických studií – SIOP, NWTS (COG), UKCCSF či GPOH dokázaly racionalizovat diagnostický i terapeutický postup tak, aby vyléčené děti měly kvalitu života porovnatelnou s jejich vrstevníky.

Věnováno památce profesora G.D'Angia u příležitosti jeho nedožitých 100. narozenin

(Giulio D'Angio, MD, May 2, 1922–September 14, 2018)

DĚTSKÉ NÍZKOSTUPŇOVÉ THALAMOPEDUNKULÁRNÍ GLIOMY: DLOUHODOBÉ KLINICKÉ A ONKOLOGICKÉ VÝSLEDKY.

Beneš V. III (1), Zápotocký M. (2), Libý P. (1), Táborský J. (1), Blažková J. Jr. (1), Blažková J. Sr. (3), Sumerauer D. (2), Mišove A. (2), Perníková I. (4), Kynčl M. (5), Krsková L. (6), Koblížek M. (6), Zámečník J. (6), Bradáč O. (1,7), Tichý M. (1)

1 – Neurochirurgická klinika dětí a dospělých 2. LF UK a FN Motol, 2 – Klinika dětské hematologie a onkologie UK 2. LF a FN Motol, 3 – Klinika anesteziologie, resuscitace a intenzivní péče 2. LF UK a FN Motol, 4 – Klinika dětské neurologie 2. LF UK a FN Motol, 5 – Klinika zobrazovacích metod 2. LF UK a FN Motol, 6 – Ústav patologie a molekulární medicíny 2. LF UK a FN Motol, 7 – Neurochirurgická a neuroonkologická klinika 1. LF UK a ÚVN Praha

Úvod: Dětské thalamopedunkulární gliomy vyrůstají z přechodu thalamu a mozkového pedunklu. Obvyklá symptomatologie zahrnuje progredující hemiparézu a/nebo příznaky zvýšeného nitrolebního tlaku. Optimální léčba spočívá v radikální resekci, ale ne za cenu poškození neurologické funkce. Přinášíme dlouhodobé klinické a onkologické výsledky kohorty pacientů, kteří podstoupili maximálně bezpečnou resekci

Metodika: Retrospektivní zhodnocení prospektivně sbíraných dat: demografie, symptomatologie, zobrazovací vyšetření, rozsah resekce, chirurgické komplikace, histologie, klinický a onkologický status.

Výsledky: Během 16 letého období (2005–20) 21 pacientů podstoupilo operační řešení thalamopedunkulárních nízkostupňových gliomů. Jednalo se o 13 děvčat a 8 chlapců (prům. věk 7,6 roku). Symptomatologie zahrnovala progredující hemiparézu (9 pacientů), příznaky zvýšené nitrolební hypertenze (9 pacientů) a mozečkovou symptomatologii (3 pacienti). Tumor byl omezen na thalamus v 6 případech (2 bilaterální). Většina nádorů byla cystická (16) a propagovala se mimo oblast thalamu (14). Rozsah resekce podle pooperačního MRI byl klasifikován jako radikální (6 pacientů), téměř radikální (6 pacientů) a neradikální (9 pacientů). Progrese neurologického stavu bezprostředně po operaci nastala u 6 pacientů, 5 z nich se během sledování upravilo do předoperační úrovně. Všechny nádory byly klasifikovány jako nízkostupňový gliom. Progrese známého rezidua byla pozorována u 7 pacientů, u dalších 2 pacientů došlo k recidivě onemocnění (střední "progression free survival" 7,3 roku); 5 z těchto pacientů podstoupilo další operaci. Při poslední kontrole (střední délka 6,1 roku) byli všichni pacienti naživu; se středním Lanského skóre 90. Bez známek onemocnění je v současnosti 7 pacientů, 13 se stabilním onemocněním, poslední pacient je i přes progresi sledován vzhledem k excelentnímu klinickému stavu.

Závěr: Dětské thalamopedunkulární gliomy mají výbornou dlouhodobou klinickou i onkologickou prognózu bez ohledu na rozsah resekce. Operační řešení by mělo směřovat k maximální možné radikálnosti, tato však nesmí ohrozit funkční stav vzhledem k dlouhodobému přežití.

MYELOPROLIFERACE V NOVOROZENECKÉM VĚKU

Šrámková L. (1), Smíšek P. (1), Suková M. (1), Hrušák O. (1), Nováková M. (1), Žaliová M. (1), Trka J. (1), Janotová I. (1), Zemanová Z. (9), Domanský J. (2), Novák Z. (3), Timr P. (4), Kuhn T. (5), Votava T. (6), Mourková H. (7), Hak J. (8), Starý J. (1)

1 - Klinika dětské hematologie a onkologie FN Motol a UK 2.LF, Praha 2 - Klinika dětské onkologie, FN Brno 3 - Dětská klinika, FN Olomouc 4 - Dětská oddělení, Nemocnice České Budějovice 5 - Klinika dětského lékařství, FN Ostrava 6 - Dětská klinika, FN Plzeň 7 - Dětské oddělení, Masarykova nemocnice, Ústí nad Labem 8 - Dětská klinika FN Hradec Králové 9 - Centrum nádorové cytogenomiky, 1.LF UK a VFN v Praze

Úvod: Myeloproliferace v novorozeneckém věku může být spojena s nehematologickými příčinami (infekce, hypoxie), transientní abnormalní myelopoezou (TAM) u Downova syndromu (DS) avšak i s některými vzácnými jednotkami jako je transientní myeloproliferativní onemocnění (TMD) u dětí bez DS, transientní juvenilní myelomonocytární leukémie (JMML-like) asociovaná s RASopatiemi nebo kongenitální akutní myeloidní leukémie (AML).

Metodika: Hodnotili jsme období 6/2010–6/2022, kdy jsme v České republice diagnostikovali celkem 29 dětí s myeloproliferací v novorozeneckém období. TAM jsme potvrdili u 19 dětí, JMML-like u 2, TMD u non DS pacientů u 4, myelosarkom (kůže) se spontánní remisí u 1 dítěte, a kongenitální AML u 3 pacientů.

Výsledky: Všichni pacienti s TAM měli blasty morfoloicky a cytometricky typu M6/M7, 15 z 19 mělo GATA1 mutaci. Léčení byli 2 pacienti, zemřeli 2 pacienti po obrazem multiorgánového selhání. Následnou AML vyvinulo 6 pacientů, všichni AML M7 v typickém věku do 3 let.

TMD u non DS bylo zjištěno u 4 pacientů, všichni měli normální karyotyp, u 2 byla prokázána GATA1 mutace (1x s trisomií 21 v myeloidních prekurzorech), u 1 dosud nepopsaná a pravděpodobně kauzální PLAGL2::GATA1 fúze, u 1 jsme molekulární podstatu zatím neobjasnili. Všichni pacienti žijí bez potřeby léčby, nikdo nevyvinul AML. Kongenitální AML jsme diagnostikovali u 3 pacientů ve věku 3–17 dní, morfoloicky M4/M5, všichni měli popsanou rekurentní fúzi (KAT6::LEUTX, MLL::ABI1, MLL::AF9). Všichni byli léčeni intenzivní chemoterapií. Novorozenec s KAT6::LEUTX fúzí zemřel krátce po zahájení léčby pod obrazem kardiálního selhání při masivní infiltraci myokardu, obě děti s MLL fúzí žijí v CR1, jedno po provedené alogenní transplantaci kostní dřeně.

Závěr: Strategie diagnostického algoritmu u novorozence s myeloproliferací začíná vždy morfologií a průtokovou cytometrií periferní krve, urgentním stanovením karyotypu a vyšetřením GATA1 mutace i u fenotypicky nenápadných novorozenců a pokračuje při negativním výsledku stanovením celého panelu genů asociovaných s AML a RNAseq event. genetickým vyšetřením zaměřeným na RASopatie. Terapie je přísně individuální se zohledněním klinických a laboratorních nálezů. U pacientů s TAM/TMD a orgánovou dysfunkcí je indikován nízkodávkovaný cytosinarabinosid, u pacientů s AML intenzivní chemoterapie, avšak v jejím časování je nutné zohlednit možné spontánní remisi u některých AML.

Podpora: Podpořeno MZ ČR – RVO, FN v Motole 00064203 a NU20J-07–00028

Ph+ AKÚTNA LYMFOBLASTOVÁ LEUKÉMIA U DETI A ADOLESCENTOV: ANALÝZA VÝSLEDKOV LIEČBY NA SLOVENSKU V OBDOBÍ 2000–2022

Kolenová A. (1), Makohusová M. (1), Hrašková A. (1), Chovanec F. (1), Bačová E. (1) (1), Švec P. (1), Šestáková Z. (2) Čermák M. (3), Bubanská E. (4), Halušková V. (5), Horáková J. (1), Kaiserová E. (1)

1. Klinika detskej hematológie a onkológie, NUDCH a LF UK Bratislava 2. Oddelenie laboratórnej medicíny, NUDCH Bratislava 3. Oddelenie onkologickej genetiky, NOU Bratislava 4. Klinika pediatrickej hematológie a onkológie SZU, DFNSP Banská Bystrica 5. Oddelenie detskej onkológie a hematológie, DFN Košice

Úvod: Približne 3–5% detských pacientov s ALL má prítomný Ph chromozóm, t(9;22)(q34;q11.2), fúziu BCR-ABL1. Historicky mali títo pacienti veľmi nepriaznivú prognózu a boli považovaní za kandidátov na alogénnu transplantáciu hematopoetických kmeňových buniek (HSCT) v 1. kompletnej remisii (KR). Štúdie americkej COG skupiny a európskeho konzorcia EsPhALL demonštrovali, že väčšina pediatrických Ph+ALL môže byť účinne liečená kombináciou TKI a chemoterapiou. V súčasnosti platí v USA a Európe konsenzus, že pacienti s priaznivou včasnou odpoveďou môžu byť liečení bez HSCT v 1.KR a pacienti s nepriaznivou odpoveďou sú kandidátmi na HSCT v 1. KR.

Metodika: Retrospektívna analýza výsledkov liečby u detí s Ph+ ALL. Od roku 2000 do r. 2022 bolo na Slovensku liečených 748 pediatrických pacientov s ALL, z toho 20 (2,7%) pacientov s Ph ALL, 6 dievčat, 14 chlapcov. Deväť pacientov bolo vo veku <10r, 11 pacientov ≥10r, medián veku 11.1 rokov. Medián sledovania súboru je 9,1 roka. Pacienti boli liečení heterogénne podľa aktuálne používaných protokolov.

Výsledky: Analýza súboru bola hodnotená k 30.6.2022. Z 20 pacientov 5 pacienti prekonal relaps, 4 pacienti zomreli. Hodnotené 5y a 10y OS±SE je 78% ± 9,6% a 5y a 10y EFS±SE je 55% ±11,8%. V skupine dievčat je 5y a 10y OS±SE 100%, 5y a 10y EFS±SE 83, ± 15%. Pacienti vo vekovej skupine ≥10r majú 5y a 10y OS±SE 91% ± 8,7% a 5y a 10y EFS±SE 45% ± 16,6%.

Záver: Od pridania inhibítorov tyrozínkinázy (TKI) k chemoterapii sa menežment a aj prognóza akútnej lymfoblastickej leukémie s Ph+ALL zmenili. Optimálny štandardný liečebný postup zatiaľ nebol definovaný. Cytotoxická chemoterapia podávaná pacientom s Ph+ALL je oveľa intenzívnejšia ako štandardná liečba non Ph+ALL, čo má vplyv na vyššiu liečebnú toxicitu, mortalitu a neskoré následky liečby.

IMATINIB V KOMBINACI S CHEMOTERAPIÍ V LÉČBĚ DĚTÍ S AKUTNÍ LYMFOBLASTICKOU LEUKÉMIÍ S FILADELFSKÝM CHROMOZOMEM V ČESKÉ REPUBLICE 2003–2020.

Starý J. (1), Domanský J. (2), Novák Z. (3), Zemanová Z. (4), Zdráhalová K. (1), Janotová I. (1), Hrušák O. (1), Froňková E. (1), Trka J. (1), Šrámková L. (1), Sedláček P. (1), Zuna J. (1)

1-Klinika dětské hematologie a onkologie 2.LF UK a FN Motol, Praha 2- Klinika dětské onkologie MU a FN Brno 3-Dětská klinika UP a FN Olomouc 4-Centrum nádorové cytogenomiky, Ústav lékařské biochemie a laboratorní diagnostiky 1.LF UK a VFN, Praha

Úvod: Akutní lymfoblastická leukémie s Filadelfským chromozomem (Ph+ALL) je u dětí vzácnou formou leukémie s nepříznivou prognózou. Fúzní protein BCR::ABL, produkt translokace t(9;22) má konstituční tyrosin kinázovou aktivitu, kterou lze blokovat přidáním tyrosin kinázových inhibitorů (TKI), nejčastěji imatinibu k chemoterapii.

Metodika: Počínaje rokem 2003 jsme se zúčastnili tří mezinárodních studií léčby Ph+ALL s intermitentním podáním imatinibu zahájeným po skončení indukce (EsPhALL 2004, n=12) či jeho kontinuálním podáním již od D+15 indukce (EsPhALL 2010, n=12) i před D+15 (EsPhALL 2017/COG AALL1631, n=3) v kombinaci s chemoterapií pro vysoké riziko dle AIEOP-BFM protokolu. Do roku 2012 byly všechny děti indikovány k transplantaci krvetvorných buněk (HSCT) v první remisi (CR1). Po vyhodnocení významu časné odpovědi na léčbu hodnocené vyšší minimální residuální nemoci (MRN) detekcí přestaveb imunoreceptorových genů byla indikace HSCT omezena pouze na pacienty s $MRN \geq 5 \times 10^{-4}$ po skončení konzolidace IB.

Výsledky: Do analýzy bylo zařazeno 27 konsekutivně diagnostikovaných pacientů ve věku do 18 let léčených ve třech pracovištích (Praha, Brno, Olomouc) v období 2003–2020. Chlapci tvořili 59% souboru, 52% dětí bylo starších 10 let, 52% pacientů mělo hyperleukocytózu $\geq 100 \times 10^9/l$. Jedno dítě mělo T-ALL, jedno T lymfoblastický lymfom, ostatní děti měly leukémii z prekurzorů B lymfatické řady. Podle odpovědi na prednisonovou předfázi a dosažení remise po skončení indukce byly děti s ALL řazeny do rizikové skupiny good risk (n=14) a poor risk (n=12). Všech 27 dětí dosáhlo kompletní remise. 12 dětí (44%) podstoupilo HSCT v CR1 (10 dětí v studii EsPhALL 2004 a dvě v EsPhALL 2010). 12 dětí absolvovalo indukční léčbu bez imatinibu, 4 z nich nedosáhly remise D+33, což nepostihlo žádné z 15 dětí léčených imatinibem od D+15. Vysokou MRN po skončení indukce $\geq 10^{-2}$ mělo 9 dětí (6 bez imatinibu v indukci) a $MRN \geq 5 \times 10^{-4}$ po skončení konzolidace 5 dětí (všechny bez imatinibu v indukci). Kumulativní incidence relapsu byla 29,6%, kumulativní incidence toxických smrtí 11%. 8-letý EFS/OS celé skupiny činil 59,3/69,1%. Z 9 dětí, které prodělaly relaps žijí 4 po HSCT v druhé remisi.

Závěr: Imatinib v kombinaci s chemoterapií zlepšil výsledky léčby dětí s Ph+ALL. Nadále se ale pro zvýšený výskyt relapsů a toxicitu léčby jedná o podtyp ALL se závažnou prognózou. Kontinuální léčba imatinibem zahájeným již v indukci významně zlepšila iniciální léčebnou odpověď a omezila indikaci k HSCT v první remisi.

ONKOLOGIE

EuroNet-PHL-C1 – VÝSLEDKY LÉČBY INTERMEDIÁRNÍCH A POKROČILÝCH STÁDIÍ HODGKINOVA LYMFOMU U DĚTÍ A DOSPÍVAJÍCÍCH

Čepelová M., European Network of Pediatric Hodgkin lymphoma (EuroNet-PHL) group

Klinika dětské hematologie a onkologie 2. lékařské fakulty Univerzity Karlovy a Fakultní nemocnice v Motole, Praha

Úvod: U dětí a dospívajících s intermediárním a pokročilým stádiem klasické formy Hodgkinova lymfomu je za použití kombinované chemoterapie a radioterapie dosahováno celkového přežití nad 90%, bohužel pozdní následky této léčby vedou k významné časné morbiditě a mortalitě u těchto dlouhodobě přeživších osob. Cílem EuroNet-PHL-C1 studie bylo zhodnotit, zda je možné u dětí a dospívajících s adekvátní časnou morfologickou a metabolickou odpovědí po dvou cyklech indukční léčby upustit v závěru léčby od radioterapie a zda je možné modifikací konsolidační chemoterapie dosáhnout snížení gonadotoxicity léčby.

Metodika: EuroNet-PHL-C1 je mezinárodní prospektivní, randomizovaná titrační studie, do které bylo v období 31.1.2007 až 30.1.2013 zařazeno 2102 dětí a dospívajících ze 16 evropských zemí s nově diagnostikovanou klasickou formou Hodgkinova lymfomu intermediárního (léčebná skupina 2) a pokročilého stádia (léčebná skupina 3). Všichni pacienti byli léčeni dvěma cykly chemoterapie OEPA a následně byli randomizováni k podání dvou (léčebná skupina 2) nebo čtyř cyklů konsolidační chemoterapie COPP nebo COPDAC.

Výsledky: V období 5 let bylo do studie zařazeno 2102 dětí a dospívajících, přičemž 1365 dětí a dospívajících bylo zařazeno do léčebné skupiny 2 a 852 do léčebné skupiny 3. Medián sledování je 66,5 měsíců (IQR 62,7–71,7). Z 1287 pacientů dosáhlo 514 (40%) adekvátní léčebné odpovědi a nebyli následně léčeni radioterapií, jednalo se o 215 pacientů (49%) v léčebné skupině 2 a o 299 pacientů (35%) v léčebné skupině 3. U pacientů, kteří dosáhli dobré léčebné odpovědi, bylo 5leté event-free survival 90,1% (95% CI 87,5–92,7). 5leté event-free survival ve skupině s nedostatečnou časnou léčebnou odpovědí bylo 87,1%. 5leté event-free survival u 444 pacientů, kteří byli randomizováni k léčbě chemoterapií COPP bylo 89,9% (95% CI 87,1–92,8), u 448 pacientů randomizovaných k chemoterapii COPDAC bylo 5leté event-free survival 86,1% (95% CI 82,9–89,4) – rozdíl v 5letém event-free survival mezi režimy byl -3,7% (-8,0 to 0,6). Nejčastější nežádoucími účinky grade 3–4 byla leukopénie (u 815 pacientů [60%] z 1365 po podání chemoterapie OEPA, u 231 pacientů [44%] z 528 po podání chemoterapie COPP a u 84 pacientů [10%] z 819 po podání chemoterapie COPDAC), neutropénie (1160 pacientů [85%] vs 223 pacientů [42%] vs 174 pacientů [21%]) a anémie (205 pacientů [15%] vs 37 pacientů [7%] vs 20 pacientů [2%]). Jeden pacient v léčebné skupině 2 zemřel v důsledku sepse po 1. cyklu chemoterapie OEPA, žádné jiné úmrtí související s léčbou se v rámci studie nevyskytlo.

Závěr: U nemocných s adekvátní léčebnou odpovědí na iniciační chemoterapii OEPA je možné obejít se bez radioterapie při konsolidaci chemoterapií COPP nebo COPDAC. Chemoterapie COPDAC může mít nižší účinnost než chemoterapie COPP, ale je významně méně gonadotoxická.

KOMBINOVANÁ METRONOMICKÁ A INDIVIDUALIZOVANÁ LÉČBA EWINGOVA SARKOMU/PNET VEDE K PRODLOUŽENÍ PŘEŽITÍ PŘI ZACHOVÁNÍ VYSOKÉ KVALITY ŽIVOTA

Múdry P. (1,5), Polášková K. (1,5), Pokorná P. (2), Kýr M. (1,5), Rohleder O. (1), Janigová L. (1), Pálová H. (2), Mahdal M. (3), Pazourek L. (3), Slabý O. (2,4), Štěrbá J. (1,5)

1- *Klinika dětské onkologie Fakultní nemocnice Brno – Dětská nemocnice a Lékařské fakulty Masarykovy univerzity* 2- *Central European Institute of Technology, Masaryk University* 3- *I. Ortopedická klinika Fakultní nemocnice u sv.Anny a Lékařské fakulty Masarykovy univerzity* 4- *Biologický ústav Lékařské fakulty Masarykovy univerzity* 5- *Mezinárodní centrum klinického výzkumu, Fakultní nemocnice u sv.Anny*

Úvod: Pacienti s Ewingovým sarkomem/PNET s primárně metastatickou chorobou, s refrakterním onemocněním nebo relapsem představují vysoce rizikovou skupinu s prognózou 5-letého přežití méně než 15–35% při použití konvenčních onkologických metod. Medián do progresu je v kohortě pacientů léčených konvenčními metodami 1,4 roku u pacientů s lokalizovanou nemocí, a 1 rok u pacientů s primárně metastatickou chorobou. Cílem studie bylo prospektivně vyhodnotit efektivitu a toleranci kombinované metronomické a personalizované léčby u vysoce rizikových pacientů.

Metodika: Pacienti byli léčeni v první nebo druhé linii konvenčními postupy – kombinací blokové chemoterapie, chirurgie a radioterapie. Po ukončení této léčby byla všem pacientům nabídnuta pokračovací léčba založená na metronomickém schématu “modifikovaný COMBAT III”. Základem je nízce dávkovaný cyklofosamid 25mg/m²/jednou denně spolu s intravenosním podáním vinblastinu v dávce 1–3mg/m² jednou týdně první rok a jednou za dva týdny v druhém roce léčby, celecoxib 200–400mg/m²/den ve dvou dávkách. Pacientům byla vyšetřena nádorová tkáň pomocí celoexomového sekvenování, určena mutační nálož, transkriptom a fosforylace proteinkináz, a podle výsledků byla pacientům do základní kombinace nabídnuta další léčiva; zpravidla tyrozinkinázový inhibitor, HDAC inhibitor, metformin a další. Pacientům byla do kombinace nabídnuta léčba vakcínou z dendritických buněk produkující IL-12 podávaná v intervalu 2–4 týdny. Bylo vyhodnoceno přežití bez události a celkové přežití.

Výsledky: Léčba byla podána 12 pacientům s Ewingovým sarkomem/PNET, z celkové kohorty 42 pacientů s vysoce rizikovými sarkomy měkkých tkání a skeletu. Následující výsledky popisují pacienty s Ewingovým sarkomem. Medián věku v době diagnózy byl 11,5 let, poměr dívek a chlapců byl 8/4. Tolerance léčby byla velmi dobrá s pouze raritní nutností hospitalizace pro toxicitu stupně 3. Lansky nebo Karfnosky index byl po většinu léčby nad 80 bodů a pacienti byli

schopni většiny běžných denních činností včetně kontaktu s vrstevníky ve školách nebo soukromě. S cílem udržení absolutního počtu neutrofilů nad 1tis/ μ l byla při poklesu k této hladině myelotoxická léčiva redukována a při poklesu pod tuto hladinu bylo přerušeno podávání myelotoxických léčiv se znovunasazením po zlepšení. Jako aditivní k základní metronomické léčbě byly podány inhibitory PDGFR α nebo PDGFR β receptoru, inhibitory VEGF receptorů, u pacientů s vysokou mutační náloží blokátory dráhy PD-1/PD-L1, HDAC inhibitory, perorální antidiabetikum metformin při vysoké expresi IGF-1 nebo insulinového receptoru. První/druhý/třetí+další relapsy prodělalo 12/11/8 pacientů s mediánem 2,3/1,77/0,86 roku. Celkové přežití od diagnózy bylo v pěti letech 70–75%, u 12 pacientů došlo k 5 úmrtím na progresi onemocnění.

Závěr: Kombinovaná metronomická a individualizovaná léčba vede u pacientů s vysoce rizikovým Ewingovým sarkomem k prodloužení intervalu do progresu i k prodloužení mediánu přežití při zachování vysoké kvality života během léčby.

Podpora: Supported by the Ministry of Health, Czech Republic, grant nr. NV19–03–00562 and NU20–03–00240. All rights reserved. Supported by the Ministry of Health, Czech Republic – conceptual development of research organization (FNBr, 65269705). All rights reserved. Supported by Masaryk University, Faculty of Medicine, Czech Republic (MUNI/A/1427/2021). All rights reserved.

PATŘÍ PACIENTI S NET (KARCINOIDEM) DO SLEDOVÁNÍ CENTER NÁSLEDNÉ ONKOLOGICKÉ PÉČE?

Kruseová J. (1), Cyprová S. (1), Ecschlager T. (1), Slámová L. (1), Rygl M. (2), Lukš A. (1), Šrámková L. (1)

1 - Klinika dětské hematologie a onkologie, Fakultní nemocnice v Motole a 2. lékařská fakulta Univerzity Karlovy, Praha, 2 - Klinika dětské chirurgie, Fakultní nemocnice v Motole a 2. lékařská fakulta Univerzity Karlovy, Praha

Úvod: NET (neuroendokrinní tumor, dříve označovaný jako karcinoid) – je u dětí a mladistvých relativně vzácný nádor. Vzhledem k tomu, že ve většině případů má operace kurativní efekt je častá diskuse, zda tito pacienti mají být dále sledováni v onkologických centrech.

Metodika: V CNOP KDHO jsme v rozmezí let 2005–2022 hodnotili 99 pacientů s NET grade I. V tomto souboru jsme měli 66 dívek – medián věku 14,9 let (7,3–18,2 let) a 33 chlapců – medián věku 17,4 let (5,9–13,3). Sledovali jsme lokalizaci nádoru, klinické příznaky NET před stanovením diagnózy a výskyt dalších komorbidit.

Výsledky: NETpostihoval u 87 pacientů apendix, u 9 plíce, u 2 colon a u 1 žaludek. Před stanovením dg. měli pacienti nejčastěji bolesti břicha nebo recidivující bronchopneumonie. Žádný pacient neměl karcinoidový syndrom. Genetické vyšetření bylo dostupné pouze u 25 pacientů, z toho 10 (40%) mělo prokázanou genetickou predispozici ke vzniku nádorových onemocnění. U 71 pacientů jsme měli dostupné informace o koincidenci dalších onemocnění. Vyskytovali se u 42 pacientů (59%) – 18 mělo (25%) alergie, 7 (10%) psychiatrické onemocnění, 4 (6%) koagulopatie (1x deficit faktoru VII, 1x chronická elevace D-dimeru, 2x trombóza). Další maligní nádorové onemocnění jsme následně prokázali u 2 pacientů, benigní nádor u 1 pacienta a u 2 pacientů prekancerózy.

Závěr: Prognóza pacientů s NET je excelentní, žádný z nich neměl recidivu onemocnění. Významné procento pacientů má genetickou predispozici ke vzniku nádorových onemocnění. Zajímavá je i vyšší koincidence hematologických a psychiatrických dg. Všichni pacienti s NET by měli mít kompletní pooperační vyšetření v onkologických centrech včetně vyšetření klinickým genetikem. Pouze pacienti s negativním genetickým vyšetřením a bez dalších komorbidit by mohli být dále sledováni pediatry.

KOMPLEXNÍ MOLEKULÁRNÍ CHARAKTERIZACE NÁDORU JAKO PODKLAD PRO TVORBU INDIVIDUALIZOVANÝCH LÉČEBNÝCH PLÁNŮ U DĚTSKÝCH PACIENTŮ SE SOLIDNÍMI NÁDORY

Pokorná P. (1), Pálová H. (1), Adamcová S. (1), Bystrý V. (1), Jugas R. (1), Kýr M. (2), Al Tukmachi D. (1), Mejstříková S. (1,3), Merta T. (2), Pavelka Z. (2), Múdry P. (2), Slabý O. (1,4), Štěřba J. (2)

1 – CEITEC – Středoevropský technologický institut, Masarykova univerzita, Brno, 2 – Klinika dětské onkologie Fakultní nemocnice Brno a Lékařské fakulty Masarykovy univerzity, Brno, 3 – Interní hematologická a onkologická klinika Fakultní nemocnice Brno a Lékařské fakulty Masarykovy univerzity, Brno, 4 – Biologický ústav Lékařské fakulty Masarykovy univerzity, Brno

Úvod: Navzdory pokrokům v léčbě dětských onkologických pacientů, kterých bylo v uplynulých dekádách dosaženo intenzifikací chemoterapie a zdokonalením podpůrné péče, se u přibližně 20% pacientů stále nedaří dosahovat dlouhodobé léčené odpovědi. Další pokroky v této oblasti vyžadují hledání nových efektivních léčebných strategií, přičemž velmi slibný přístup představuje cílení specifických molekulárních změn, které zodpovídají za vznik a rozvoj pediatrických malignit.

Metodika: V období od září 2016 do června 2022 podstoupilo celkem 204 dětských pacientů se solidními nádory vysokého rizika komplexní molekulární profilování nádorové tkáně. Více než ¾ kohorty tvořily nádory CNS a sarkomy (41% a 36%), dále byly zastoupeny neuroblastomy (7%), lymfomy (5%) a jiné typy solidních nádorů (11%). U všech pacientů bylo provedeno celoexomové sekvenování a v závislosti na dostupnosti biologického materiálu také cílené RNA sekvenování, celotranskriptomové profilování a analýza změn počtu kopií metodami array CGH či MLPA. U 26 pacientů byly z důvodu progresu či relapsu onemocnění analyzovány 2 a více biopsií. Výsledky analýz byly prezentovány a diskutovány v rámci pravidelně pořádaných molekulárně onkologických indikačních komisí (molecular tumor boardů).

Výsledky: Terapeuticky cílitelné alterace byly nalezeny u 35% pacientů a vyskytovaly se nejčastěji v genech BRAF, NF1, NRAS, PIK3CA, FGFR1 a SMARCB1. Z hlediska typu alterace převažovaly jednonukleotidové záměny a malé inserce a delece. Největší podíl pacientů s terapeuticky cílitelnými nálezy vykazovaly podskupiny lymfomů a nádorů CNS (64% a 50%). U 25% pacientů byly identifikovány klinicky relevantní fúzní geny, z nichž 20% představovalo potenciální terapeutické cíle. U 4 pacientů byla detekována mutační nálož nad 10 mutací/Mb, ve dvou případech na podkladě konstitučního deficitu v mismatch repair opravném systému. Nádorová predispozice byla nalezena u 10% pacientů.

Závěr: Precizní medicína přináší nové léčebné možnosti a zároveň napomáhá porozumět molekulární podstatě a komplexitě nádorových onemocnění. Širší implementace tohoto konceptu do klinické praxe může nejen pomoci zlepšit celkové přežití pacientů s nádory vysokého rizika, ale také přinést benefit pacientům, u kterých je dosažení léčebné odpovědi doprovázeno závažnými sekundárními komplikacemi v důsledku intenzivní chemoterapie.

Podpora: Podpořeno z programového projektu Ministerstva zdravotnictví ČR s reg. č. NV19-03-00562 a NU20-03-00240.

PERSONALIZOVANÁ LÉČBA VASKULÁRNÍCH MALFORMACÍ S PROKÁZANOU AKTIVAČNÍ MUTACI V GENU *TEK* NEBO *PIK3CA* ALPELISIBEM: VYSOKÁ ÚČINNOST A NÍZKÁ TOXICITA

Múdry P. (3,8), Štěrba M. (1), Pokorná P. (2), Faberová R. (1), Pinková B. (1), Skotáková J. (4), Seehofnerová A. (4), Blatný J. (1), Janigová L. (3), Košková O. (5), Pálová H. (2), Mahdal M. (6), Pazourek L. (6), Jabandžiev P (1,2), Slabý O. (2,7), Štěrba J. (3,8)

1- *Pediatrická klinika Fakultní nemocnice Brno –Dětská nemocnice a Lékařské fakulty Masarykovy univerzity*, 2- *Central European Institute of Technology, Masaryk University*, 3- *Klinika dětské onkologie Fakultní nemocnice Brno –Dětská nemocnice a Lékařské fakulty Masarykovy univerzity*, 4- *Klinika dětské radiologie Fakultní nemocnice Brno –Dětská nemocnice a Lékařské fakulty Masarykovy univerzity*, 5- *Klinika dětské chirurgie, ortopedie a traumatology Fakultní nemocnice Brno –Dětská nemocnice a Lékařské fakulty Masarykovy univerzity*, 6- *I. Ortopedická klinika Fakultní nemocnice u sv.Anny a Lékařské fakulty Masarykovy univerzity*, 7- *Biologický ústav Lékařské fakulty Masarykovy univerzity* 8- *Mezinárodní centrum klinického výzkumu, Fakultní nemocnice u sv.Anny*

Úvod: Vaskulární malformace mohou být patogeneticky podmíněné mutacemi v genech *TEK* nebo *PIK3CA*. Cílem studie bylo zjistit tolerance a efektivitu inhibitoru *PIK3CA* alpelisibu podaného v indikaci závažné, mutující a inoperabilní vaskulární malformace nesoucí aktivační mutaci v genech *TEK* nebo *PIK3CA*, jak germinální, tak somatické.

Metodika: Provedli jsme lokální prospektivní studii u kohorty 11 pacientů, kteří měli mutující vaskulární malformaci s jedním nebo více systémovými komplikacemi. Mutace *TEK* nebo *PIK3CA* byly vyšetřovány buď pomocí celoexomového sekvenování, cíleným sekvenováním, nebo přímou sekvenací exonu 17 genu *TEK* pomocí Sangerovy metody. Na základě positivity těchto vyšetření bylo pacientům indikováno podání *PIK3CA* inhibitoru alpelisibu. Pacienti byli sledováni podle protokolu studie s pravidelnými klinickými a laboratorními kontrolami. Zobrazovací metody byly provedeny v intervalu tří měsíců. Doba sledování pacientů je 2 až 15 měsíců.

Výsledky: U všech pacientů bylo zaznamenáno významné zlepšení kvality života. U pěti pacientů bylo pozorováno zmenšení malformací, u tří pacientů nedošlo k velikostní regresi, u tří pacientů nebyly provedeny vstupní zobrazovací metody. U všech pacientů byla zaznamenána klinicky patrná změna velikosti malformace a strukturální změny na MRI. U pacientů, kteří měli před léčbou abnormální koagulace byly pozorovány významná zlepšení v měřených parametrech. Toxicita alpelisibu byla nejvýše stupně 2 podle CTCAE v4.03, pozorovatelná u třech pacientů, u ostatních byla stupně 1.

Závěr: U všech pacientů, kterým byl alpelisib indikován na základě výsledků sekvenování genů *TEK* a *PIK3CA*, byly pozorovány rychlé objektivní odpovědi i významné zlepšení kvality života, vymizení bolesti, zlepšení koagulačních parametrů, estetické zlepšení, u pěti pacientů i velikostní regrese. Tento přístup představuje novou léčbu s nízkou toxicitou a vysokou efektivitou.

Podpora: *Supported by the Ministry of Health, Czech Republic, grant nr. NV19-03-00562 and NU20-03-00240. All rights reserved. Supported by the Ministry of Health, Czech Republic - conceptual development of research organization (FNBr, 65269705). All rights reserved. Supported by Masaryk University, Faculty of Medicine, Czech Republic (MUNI/A/1427/2021). All rights reserved.*

LÉKAŘSKÁ SEKCE – POSTERY

P-01

DEFICIT VITAMÍNU B12 MANIFESTUJÍCÍ SE JAKO PSEUDO-TROMBOTICKÁ MIKROANGIOPATIE

Ludíková B. (1,2), Moškořová V. (1), Novák Z. (1), Karásková E. (1,2)

1- Dětská klinika FN Olomouc, 2- Lékařská fakulta Univerzity Palackého v Olomouci

Úvod: Vitamín B12 patří mezi vitamíny skupiny B, je nezbytný pro tvorbu červených krvinek, reparaci buněk a tkání, syntézu DNA a pro normální funkci nervových buněk. Nedostatek vitamínu B12 není u zdravých lidí častý. Existují však lidé, kteří jsou pro vznik nedostatku vitamínu B12 náchylnější, u dětí se jedná hlavně o pacienty s perniciózní anémií, autoimunitními chorobami a s neimunitními poruchami žaludku či tenkého střeva, které narušují vstřebávání vitamínu B12.

Metodika: Popisujeme případ 18letého chlapce se základní diagnózou polyglandulárního syndromu I. typu, který byl přijat na naše pracoviště k došetření pancytopenie. Klinicky dominuje dušnost a slabost.

Výsledky: Laboratorně obraz mikroangiopatické hemolytické anémie (Hb 66 g/l, trom. $30 \times 10^9/l$). Byla prokázána nízká hladina vitamínu B12 a přítomnost protilátek proti vnitřnímu faktoru při diagnóze perniciózní anémie. Normální funkce ledvin, přítomnost a normální aktivity proteinázy ADAMTS13 vyloučí diagnózy hemolyticko-uremického syndromu a trombotické trombocytopenické purpury. V rámci kompletní diagnostiky byl vyloučen myelodysplastický syndrom i paroxysmální noční hemoglobinurie. Z infekčních příčin potvrzujeme pouze prodělání onemocnění COVID-19, jiné infekční etiologie vyloučeny. Doplněna gastroscopie, kde makroskopicky nález atrofie žaludeční sliznice, histologicky intenzivní chronický aktivní zánět s malým ložiskem intestinální metaplazie s low grade intraepitelovou neoplazií. Zahájena substituční terapie vitamínem B12 v injekční formě, na které dochází k postupné normalizaci krevního obrazu.

Závěr: Perniciózní anémie je autoimunitní onemocnění, při kterém dochází k produkci protilátek proti parietálním buňkám žaludeční sliznice a vnitřnímu faktoru, který je nutný pro vstřebávání vitamínu B12. Tato anémie se může laboratorně manifestovat obrazem tzv. pseudo-trombotické mikroangiopatie, která zahrnuje hemolytickou anémii, trombocytopenii, elevaci laktátdehydrogenázy, schistocytózu, retikulocytopenii a velmi dobře odpovídá na terapii vitamínem B12.

Podpora: IGA_LF_2022_036

P-02

VIREM INDUKOVANÉ TROMBOCYTOPENIE V DĚTSKÉM VĚKU

Galková M. (1), Kuhn T. (1,2), Blažek B. (1), Mottl H. (1,2)

1 - Klinika dětského lékařství Fakultní nemocnice Ostrava, 2 - Lékařská fakulta Ostravské univerzity, Ostrava

Úvod: Imunitní trombocytopenie (ITP) je autoimunitní onemocnění, které je definováno dočasným nebo trvalým snížením počtu krevních destiček. Asi u poloviny případů předchází tomuto onemocnění virový infekci, obvykle pár dní až týdnů před výskytem prvních příznaků ITP.

Metodika: Autoři prezentují kazuistiku 3 pacientů hospitalizovaných na Klinice dětského lékařství FN Ostrava v období od 1–6/2022 pro ITP asociovanou s VZV, CMV a EBV infekcí.

První prezentovaná pacientka je 5letá holčička, u které došlo 3 týdny po VZV infekci k výsevu petechií a tvorbě hematomů. Vstupní hodnota trombocytů byla 7 tisíc.

Druhá kazuistika popisuje případ 14leté pacientky s celotělovými petechiemi, epistaxí, febriliemi, krční lymfadenopatií, hepatosplenomegalii a bolestmi dolních končetin. Dle laboratorních výsledků byla diagnostikována akutní ITP asociovaná s CMV infekcí.

Třetí pacient je 16letý chlapec léčený s obrazem akutní tonsilitidy, následně s rozvojem akutních GIT potíží, s krční lymfadenopatií, hepatosplenomegalii a výsevem petechií na končetinách při těžké trombocytopenii 4 tisíce.

Dle laboratorních výsledků a vyšetření kostní dřeně mu byla diagnostikována EBV-asociovaná ITP.

Výsledky: První pacientka byla léčena IV imunoglobuliny (IVIG) s dobrou odpovědí a trvajícím remisí ITP.

U druhé pacientky po podání IVIG rovněž došlo k rychlé a trvalé úpravě trombocytopenie.

Třetí pacient byl vstupně zaléčen Penicilínem a IV imunoglobuliny. Průběh jeho hospitalizace byl komplikován akutní rupturou sleziny s hemoragickým šokem s nutností totální splenektomie. Díky splenektomii došlo k výrazné trombocytóze. Další komplikací byla trombóza vena subclavia, vena brachiocephalica a vena jugularis l.sin, asociovaná se zavedeným centrálním žilním katétre. Trombóza vznikla navzdory řádné antiagregační léčbě při reaktivní trombocytóze po předchozí splenektomii.

Závěr: Izolovaná trombocytopenie u těžké VZV infekce u jinak zdravých dětí mívá zpravidla vynikající prognózu.

EBV infekce může být spojena nejen s trombocytopenií, ale i s rizikem ruptury sleziny a potenciálním šokovým, život ohrožujícím stavem.

Terapeuticky u ITP se dobře osvědčují IV imunoglobuliny, aktuálně i použití agonistů trombopoetinových receptorů. Tam kde je to možné (CMV indukovaná trombocytopenie), lze použít cílenou antivirovou léčbu.

P-03

(Kazuistika) ENCEFALITÍDA V SÚVISLOSTI S INFEKCIOU COVID19?

Horváthová K. (1), Bubanská E. (1), Fedoráková I. (1), Stančoková T. (1), Árvai J. (1), Okálová K. (2), Koppal P. (3), Novotná K. (4), Miština L. (5)

*1 – Klinika pediatrickej onkológie a hematológie SZU, DFNSP, Banská Bystrica 2 – II.Detská klinika SZU, DFNSP, Banská Bystrica 3 – Neurochirurgická klinika SZU, FNSP FDR, Banská Bystrica 4 – Oddelenie rádiológie, FNSP FDR, Banská Bystrica 5 – Rádiológia, Poliklinika NovaMed, Banská Bystrica***Úvod:** Aj napriek typickému klinickému obrazu na základe ktorého predpokladáme diagnózu tumoru CNS, nemusí byť rádiologický nález úplne jednoznačný. Diagnostiku môže sťažiť aj prebiehajúca infekcia COVID19, tak ako v prípade nášho pacienta.**Metodika:** Kazuistika**Výsledky:** Kazuistika prezentuje 12r. chlapca, aktuálne liečeného na našej klinike. Anamnesticky mal 3 mesiace ťažkosti v zmysle syndrómu intrakraniálnej hypertenzie (bolesti hlavy, vracanie, nestabilná chôdza). Príznaky zhoršené počas infekcie COVID19, kedy bol 1. krát hospitalizovaný. CT a MR vyšetrenie mozgu s nálezom mnohopočetných ložísk patologicky zvýšeného signálu v T2W obraze supra- aj infratentoriálne (vermis cerebelli, mediálne časti cerebelárnych hemisfér, pons Varoli, mediálne časti temporálnych lalokov, caput nuclei caudati bilat., gyrus cinguli bilat.), známky ventrikulitídy, 3-komorový obštrukčný hydrocefalus s edémom mozgu a herniáciou cerebelárnych tonzíl – v dif.dg. vírusová encefalitída. Neurologicky kmeňové a cerebelárne príznaky. Začatá antiedémová a empirická antimikrobiálna liečba. V likvore mierna lymfo-monocytová pleocytóza, zvýšený laktát. Kontrolné MR na 3.deň so stacionárnym rozsahom postihnutia, edém v regresii a bez patologického postkontrastného sýtenia. Neurochirurg zatiaľ neindikuje biopsiu. Pre supponovanú parainfekčnú encefalitídu pri COVID19 bol pacient liečený kortikoidmi a imunoglobulínmi. Vzhľadom na likvorologický a MRI nález zvažujeme aj mitochondriálne ochorenie. Dodatočne z likvoru mikrobiologický panel negatívny, autoprotílátky a intratekálna produkcia IgG tiež negatívna. Patologické evokované potenciály na pontomezencefalickej úrovni. Neurologický nález na liečbe čiastočne zlepšený a pacient prepustený domov, s plánovanou MR spektroskopiou. Kortikoidy postupne detrahované v priebehu niekoľkých dní, pričom dochádza k opätovnému zhoršeniu klinického stavu s progresiou hydrocefalu. Urgentne zavedená externá ventrikulárna drenáž. Neurológom následne indikovaná biopsia – realizovaná z vermis cerebelli, kde podľa aktuálneho MR zvažovaný gliový tumor, ďalší nález na MR stacionárny. Histologický nález - anaplastický astrocytóm grade III. Vzhľadom na lokalitu nebola u pacienta možná kompletná extirpácia tumoru. Pacient absolvoval prvolíniovú liečbu – konkomitantná chemo a rádioterapia.**Záver:** Diagnostika bola sťažená nejednoznačným rádiologickým a likvorologickým nálezom a prebiehajúcou infekciou COVID19. Ponúkalo sa nám tak spektrum rôznych diagnóz, pre ktoré bola v úvode odďalovaná biopsia.

P-04

PEDIATRICKÝ NHL – CHARAKTERISTIKA A VČASNÁ DIAGNOSTIKA (SÚBOR PACIENTOV)

Fillová H., Bubanská E., Fedoráková I., Šprlák M., Žilinčanová L., Kotrbancová M, Šuplatová D.

Klinika pediatrickej onkológie a hematológie SZU, DFNSP, Banská Bystrica

Úvod: Non Hodgkinové lymfómy (NHL) tvoria súbor malignít pochádzajúcich z lymfatického systému. U detí do 20 rokov tvoria 7% zhubných nádorov. Na rozdiel od dospelých pacientov 90% ochorení tvorí len 5 najčastejších non Hodgkinových lymfómov a to Burkittov lymfóm, lymfoblastický lymfóm, anaplastický veľkobunkový lymfóm, difúzny veľkobunkový lymfóm, a primárny mediastinálny B bunkový lymfóm.

Metodika: V našom príspevku predstavujeme súbor pacientov s non Hodgkinovým lymfómom, ktorí boli diagnostikovaní na Klinike pediatrickej onkológie a hematológie počas 13 rokov a to od začiatku roku 2009 do konca roku 2021. Cieľom nášho príspevku bolo zamerať sa hlavne na diagnostiku a skoré resp. oneskorené začatie liečby, ako aj na príčiny tohto oneskorenia.

Výsledky: Počas sledovaného obdobia bolo diagnostikovaných a liečených 38 pacientov vo veku od 2,5 roka do 18,5 roka. Pričom 14 pacientov malo v čase diagnózy do 10 rokov a 24 pacientov bolo vo veku od 10 do 19 rokov. Väčšiu časť tvorili chlapci – 30 pacientov. Prevalu tvorili pacienti s Burkittovým lymfómom (11 pacientov), s lymfoblastickým lymfómom (T-LBL - 6 pacienti, B-LBL - 3 pacienti) a s difúznym veľkobunkovým B lymfómom – 7 pacientov. Počas sledovaného obdobia zomreli 4 pacienti (10,5%) z 38 pacientov (prežítie 89,4%).

Záver: Skorá diagnostika je v prípade pediatrického NHL kľúčovým faktorom pre prognózu pacienta, preto je nevyhnutné včasné rozpoznanie a liečba lymfómu – na čo sme sa v našom príspevku snažili upozorniť.

P-05

VZÁCNE RIZIKÁ DEFICITU FXII V KLINICKEJ PRAXI

Poláková K. (1), Grešíková M. (1), Šemberová J. (2)

1 - HTO OLM NÚDCH Bratislava, 2 - Imunologické laboratórium OLM NÚDCH, Bratislava

Úvod: Deficit FXII je častým dôvodom izolovaného predĺženia testu APTT v detskom veku, bez iných zmien v koagulograme. Zistí sa náhodne, pacient je asymptomatický, nemá prejavy krvácania. Nízka koagulačná hodnota FXII sa spontánne upraví vyzrievaním mechanizmov hemostázy. Pretrvávanie deficitu FXII môže byť asociované aj s kvalitatívnou poruchou molekuly FXII pre mutáciu v géne pre FXII (C45T). FXII má kľúčovú úlohu pri iniciácii aktivácie koagulácie vnútornou cestou. Menej monitorované sú ďalšie funkcie FXII v systéme fibrinolýzy, komplementu a bradykinínu, zápalových reakcií a chemotaxie.

Výsledky: Predstavujeme kazuistiku pacientky: v 9. roku života pri úraze na bicykli mala odhalený predĺžený APTT-R:2,58 spôsobený kritickým deficitom FXII: 0,7%, s malým zlepšením v čase adolescencie (FXII:3,2%). Genetické vyšetrenie potvrdilo mutáciu v géne pre FXII (C45T) v heterozygotnej forme. Pacientka bola súčasne sledovaná imunológom pre astmu bronchiálnu a urtikú. Vo veku 17 rokov mala prvý raz angioedém tváre a sťažené dýchanie, provokačný moment nebol jasný. Pre recidívu stavu po roku mala odporúčaný protišokový balíček a EpiPent. V 12/2020 ochorela na Covid-infekciu pre pneumóniu a sťažené dýchanie s potrebou hospitalizácie. Stav komplikoval ťažký asymetrický angioedém časti tváre a pravej ruky, bez uspokojivej liečby na kortikoidy a antihistaminiká. Imunologické vyšetrenie vylúčilo poruchu komplementu a potvrdilo vzácny variant hereditárneho angioedému asociovaného s mutáciou génu pre FXII.

Závěr: Hereditárny angioedém je vzácne ochorenie, ktoré môže ohroziť život pacienta. Kým formy asociované s poruchou komplementu sú v povedomí lekárov, vylúčenie poruchy komplementu pri deficite FXII v dôsledku mutácie v géne pre FXII sú veľmi vzácne a spravidla opomenuté. Vplyv estrogénov na bradykinínový systém vysvetľuje, prečo sú rizikovou skupinou dievčatá po nástupe menarché a mladé ženy v období gravidity. Kazuistika pacientky poukazuje na potrebu úzkej mediodborovej spolupráce.

P-06

PACIENTKA S BILATERÁLNOU NEFROBLASTOMATÓZOU LIEČENÁ S

Grenčíková J. (1), Nespalová B. (1), Bošanská P. (1), Slezáková D. (1), Hrašková A. (1), Kolenová A. (1)

1 - Klinika detskej hematológie a onkológie NÚDCH LF UK Bratislava

Úvod: Nefroblastomatóza patrí medzi zriedkavé prekancerózy, ktorá je charakterizovaná prítomnosťou difúzných alebo mnohopočetných nefrogénnych zvyškov v jednej alebo oboch obličkách. Udáva sa, že 30–40% unilaterálnych a 90% bilaterálnych Wilmsových nádorov pochádza z nefrogénnych zvyškov. Normálny vývoj obličiek vyžaduje neporušenú signalizáciu kyseliny retinovej. Retinoidy, vitamín A a jeho aktívne metabolity výrazne ovplyvňujú organogénu obličiek. Preklinické dáta poukazujú na možnosť rozšírenia ich terapeutického spektra v rámci liečby detských malignít.

Metodika: Prezentujeme kazuistiku 17 - mesačnej pacientky s raritnou diagnózou kongenitálnej nefroblastomatózy. V predchorobí bola pacientka opakovane liečená pre akútnu pyelonefritídu, v následnom sledovaní nefrológa. Podľa zobrazovacích vyšetrení bola supponovaná nefroblastomatóza, ktorá bola verifikovaná histologicky. Genetickým vyšetrením nebola potvrdená mutácia WT1 génu. Na základe preklinických dát a priaznivých výsledkov liečebného postupu jednotlivých kazuistík bola pacientka indikovaná na "add-on" biodiferenciačnú liečbu 13-cis retinovou kyselinou v dávke 160 mg/m²/deň po dobu 14 dní. Cieľom je indukcia diferenciácie buniek a zníženie rizika malígnej transformácie pozostatku nefrogénneho embryonálneho tkaniva.

Výsledky: Pacientka absolvovala v čase od 27.1.2022 celkovo 16 týždňov chemoterapie v režime Vincristine, Actinomycin podľa protokolu Umbrella SIOP 2016. Prešetrenie po 6 týždňoch ukázalo minimálnu progresiu nálezu. Vzhľadom na tento nález bola do liečby pridaná biodiferenciačná liečba. Toho času absolvovala 4 cykly liečby Izotretinoinom bez výraznejších nežiadúcich účinkov. Kontrolné MRI je v pláne po 23 týždňoch od začiatku liečby, to znamená približne v čase 5. cyklu biodiferenciačnej liečby. Ďalší postup a pokračovanie v nastavenej liečbe bude stanovené v ďalšom priebehu podľa odpovede a tolerancie liečby.

Závěr: Kazuistika demonštruje možnosť podania kyseliny 13-cis retinovej ako novej liečebnej modalit v liečbe a prevencii malígneho zvratu nefroblastomatózy konkomitantne s chemoterapiou. Deriváty kyseliny retinovej preukázali liečebný potenciál aj u iných malignít ako napríklad vysoko rizikový neuroblastóm alebo akútna promyelocytová leukémia, u ktorých je potvrdené, že dokážu zmeniť expresiu génov na ich prijateľnejšiu variantu. Zdá sa, že retinoidy môžu byť použité v liečbe nefrogénnych tumorov vrátane nefroblastomatózy, ktorá je prekursorom Wilmsovho tumoru.

P-07

EPIDEMIOLOGIA TUMOROV CNS U DETÍ NA KDHAO LF UK A NÚDCH ZA OBDOBIE ROKOV 2000–2020

Ballová A. (1), Hederová S. (1), Lénart J. (1), Džatková M. (1), Mocná A. (1), Makohusová M. (1), Husáková K. (1), Jakešová S. (2), Chrenko R. (4), Rychlý B. (3), Kaiserová E. (1), Kolenová A. (1)

1. Klinika detskej hematológie a onkológie LF UK a NÚDCH Bratislava 2. Rádiologické oddelenie NÚDCH Bratislava 3. Diagnostické centrum patológie Unilabs 4. Pracovisko detskej neurochirurgie, NÚDCH, Bratislava

Úvod: Nádory CNS patria medzi najčastejšie sa vyskytujúce solídne tumory v detskej onkológii, pričom tvoria 20–25% zo všetkých onkologických ochorení a zároveň sú najčastejšou príčinou úmrtia u detského onkologického pacienta. Ide o histologicky veľmi heterogénnu skupinu nádorov s rozdielnym biologickým správaním, preto sa terapia a celkové prežívanie a kvalita života jednotlivých podskupín diametrálne líši v závislosti od samotného histologického podtypu, lokalizácie a možností liečby.

Metodika: Retrospektívne zhodnotenie súboru pacientov s diagnostikovaným tumorom CNS na Klinike detskej hematológie a onkológie za 20-ročné obdobie od 01.01.2000 do 31.12.2020.

Výsledky: Na Klinike detskej hematológie a onkológie v Bratislave bolo za uvedené 20-ročné obdobie diagnostikovaných celkovo 397 pacientov s nádorom CNS, z toho bolo 242 chlapcov a 155 dievčat. Najčastejšiu histologickú skupinu tvorili astrocytomy (42,8%), zahŕňajúc low-grade gliómy, high-grade gliómy a gliómy optického nervu. Za nimi nasledovali embryonálne tumory (18,4%), nehistologizované nádory mozgového kmeňa (10,3%), ependymálne nádory (8,1%), ostatné gliómy- neuronálne a zmiešané glioneuronálne tumory a oligodendrogliómy (5,8%). Najmenej početné v našom súbore boli germinálne tumory so zastúpením 3,8% a tumory choroidálneho plexu (2,8%).

Najmladšie dieťa s diagnostikovaným tumorom malo 2 mesiace, najstarší pacient mal 18,7 roka, medián veku v čase diagnózy bol 7,67 rokov. Celkové prežívanie (OS) pacientov tejto heterogénnej skupiny bolo 76,6%, pričom najlepšie prežívanie bolo zaznamenané v skupine pacientov s low-grade gliómami (96,3%), naopak najhoršie prežívanie bolo u pacientov s high-grade gliómami (15%). Za ostatnú dekádu sme zaznamenali lepšie prežívanie ako v období rokov 2000–2010.

Záver: Nádory centrálného nervového systému u detí predstavujú druhú najčastejšiu malignitu v detskej onkológii. Výsledky z našej kliniky potvrdzujú výrazné rozdiely v celkovom prežívaní a EFS ovplyvnené histologickou variabilitou, genetikou, lokalizáciou, a tak limitovanými možnosťami liečby jednotlivých nádorov.

P-08

VZÁCNÁ KONGENITÁLNA PARIS TROUSSEAU TROMBOCYTOPÉNIA U PACIENTOV S JACOBSEN SYNDRÓMOM

Grešíková M. (1), Zavorská M. (1), Nyitrayová O. (2), Míkva I. (3)

1 -HTO OLM NUDCH, Bratislava, 2- Elektronová mikroskopia, Cytopatos, Bratislava, 3- Ústav lekárskej biológie, genetiky a klinickej genetiky LF UK a UNB, Bratislava

Úvod: Trombocytopénia typu Paris -Trousseau (PT) a Jacobsenov syndróm (JS) sú vzácne súvisiace poruchy, spôsobené heterozygotnou deléciou terminálnej časti dlhého ramena chromozómu 11 (11q23.3-24.2). U všetkých pacientov s PT a asi u 88% pacientov s JS delécia zahŕňa aj gén FLI 1, ktorý determinuje transkripčný faktor FLI 1-kritický pre diferenciáciu hemopoetických kmeňových buniek, procesy megakaryopoézy a angiogenézy. Dôsledkom je defektná megakaryopoéza s abnormálnymi mikromegakaryocyty, poruchami ich diferenciácie, príp. ich intermedulárnou lýzou. Na diagnózu upozorní dysmorfia tváre, psycho-motorická retardácia, nízky vzrast, vývojové anomálie srdca, očí, GITu, genitourinárneho traktu. Variabilné neuropsychiatrické poruchy vyžadujú špeciálne vzdelávanie a multidisciplinárnu starostlivosť.

Metodika: Hematologická diagnostika PT trombocytopénie je náročná. Diagnózu potvrdzuje znížená agregácia trombocytov po trombíne a ADP, defektná megakaryopoéza a fúzne alfa-granuly v cytoplazme trombocytov, potvrdené elektónovou mikroskopiou.

Výsledky: Uvádzame kazuistiky 2 pacientov: 12-r. chlapec (del11q24.2-q25, veľkosť 11,2 Mb, gén FLI1) mal diagnózu potvrdenú vo veku 2 rokov pri ťažkostiach s kŕmením, progresii PM retardácie aj faciálneho dysmorfizmu. Ľahkú trombocytopéniu (Tr:100-121) sprevádza významne znížená agregácia po trombíne a ADP, s kožným a slizničným krvácaním. 10-r. dievča (del 11q24.1-q15, veľkosť 12,6Mb, gén FLI 1) malo v útlom veku operáciu defektu komorového septa, ľahký pokles trombocytov (Tr:90-125) bol nepovšimnutý. Diagnóza PT a JS bola stanovená až vo veku 6 rokov, pri objasňovaní ľahkej PM retardácie, dysmorfizmus tváre je subtilný. Agregácia trombocytov je len ľahko znížená po trombíne a ADP. Kým pokles trombocytov sa môže v priebehu rokov zlepšovať, dysfunkcia, spôsobená obrovskými splývajúcimi cytoplazmatickými alfa-granulami sa nemení. Doštičky nie sú schopné uvoľniť svoj obsah po stimulácii trombínom, poruchu hemostázy vyjadruje hemoragická diatéza kože a slizníc. Ultraštruktúru trombocytov s obrovskými alfa-granulami sme preukázali elektronovou mikroskopiou. Defektnú megakaryopoézu potvrdili abnormálne mikromegakaryocyty.

Záver: Diagnostika kongenitálnej trombocytopatie/pénie typu PT pri ľahkom znížení trombocytov u pacientov bez významných somatických stigiem môže byť náročná, u geneticky potvrdeného JS ju treba predvídať. Elektronová mikroskopia je najobjektívnejším dôkazom dysfunkčných trombocytov. Liečba je symptomatická, transfúzia trombocytov je rezervovaná pre operácie a vážne úrazy.

P-09

KVALITA ŽIVOTA VYLIEČENÝCH JEDNOTLIVCOV S ONKOLOGICKÝM OCHORENÍM V KONTEXTU ŠPECIÁLNO-PEDAGOGICKEJ EDUKÁCIE A SOCIALIZÁCIE

Ivanová, Z. (1), Harčariková, T. (1), Krajmer, P. (2), Kolenová, A. (2)

1 - Katedra špeciálnej pedagogiky, PdF, Univerzita Komenského v Bratislave, 2 - Klinika detskej hematológie a onkológie LF UK a NÚDCH, Bratislava

Úvod: Kvalita života vyliečených jednotlivcov s onkologickým ochorením je predovšetkým predmetom skúmania medicíny a psychológie. Je však nevyhnutné, vzhľadom na závažnosť onkologického ochorenia nazerať na týchto jednotlivcov komplexne - holisticky - je namieste venovať pozornosť aj ich edukácii a socializácii a to aj po ukončení liečby. Vzhľadom na zvýšený sklon k recidíve ochorenia a tiež vzhľadom na dôsledky onkologického ochorenia a ich vplyv na osobnosť a život jednotlivca, patrí takýto jednotlivec do centra záujmu pedagogiky telesne postihnutých, chorých a zdravotne oslabených. Cieľom nášho výskumu bolo identifikovať, aké sú možnosti špeciálnopedagogickej edukácie a následnej socializácie vyliečeného jednotlivca s onkologickým ochorením viac ako 5 rokov po ukončení liečby. V náväznosti na vyššie uvedené sme chceli načrtnúť ďalšie možnosti skúmania kvality života týchto jednotlivcov a poukázať na možnosti transdisciplinárnej spolupráce v starostlivosti o týchto jednotlivcov.

Metodika: Výskumnú vzorku tvorili jednotlivci s vyliečeným onkologickým ochorením vo veku 20–25 rokov, ktorí ukončili liečbu minimálne pred 5 rokmi. Kontrastnú vzorku tvorili zdraví jednotlivci tiež vo veku 20–25 rokov. Hlavným výskumným nástrojom bol dotazník zameraný na subjektívne hodnotenie kvality života v kontexte socializácie a edukácie, ktorý vychádza zo štandardizovaných nástrojov SQUALA a WHOQOL 100. Výsledky sme vyhodnocovali prostredníctvom matematicko-štatistických metód.

Výsledky: Pre oblasť špeciálnej pedagogiky je podstatným zistením skutočnosť, že celkové subjektívne hodnotenie kvality života vyliečených jednotlivcov nie je vyššie, ako u zdravých jednotlivcov. U vyliečených jednotlivcov sa dlhodobo vyskytujú problémy v oblasti sociálnych zručností, samostatnosti a kognitívnych schopností. Tiež sa u nich častejšie vyskytujú problémy vo vzťahoch v školskom prostredí, čo ovplyvňuje ich schopnosť socializovať sa.

Záver: Vzhľadom na skutočnosť, že doposiaľ sa na Slovensku nerealizoval podobne zameraný výskum v oblasti špeciálnej pedagogiky, je potrebné danú oblasť preskúmať hlbšie a hľadať súvislosti medzi príčinami vzniku identifikovaných problémov v súvislosti so vzdelávaním aj na medziodborovej či medzirezortnej úrovni. Odhalením príčin vzniku a nedostatkov v komplexnej podpore týchto jednotlivcov tak môžeme systematicky prispieť k odstráneniu deficitov, postupnej kvalitnej reintegrácii a resocializácii jednotlivcov s vyliečeným onkologickým ochorením do spoločnosti.

P-10

LÉČBA RELABOVANÝCH AKUTNÍCH LYMFOBLASTICKÝCH LEUKÉMIÍ POMOCÍ DARATUMUMABU – LIMITACE V DIAGNOSTICE A LÉČBĚ

Vakrmanová B. (1,2), Nováková M. (1,2), Říha P. (1,2), Žaliová M. (1,2), Froňková E. (1,2), Mejstříková E. (1,2), Starý J. (1,2), Luknárová P. (1,2), Rezková Řezníčková L. (1,2), Hrušák O. (1,2)*, Šrámková L. (1,2)*

1 – Klinika dětské hematologie a onkologie, Fakultní nemocnice v Motole 2 – CLIP, Klinika dětské hematologie a onkologie, 2. lékařská fakulta Univerzity Karlovy

Úvod: Možnosti léčby relabované T-ALL jsou omezené a prognóza pacientů je nepříznivá. Jednou z možností cílené léčby je daratumumab, monoklonální protilátka proti CD38 (znak, který je přítomný u většiny ALL), jehož účinek byl potvrzen u pacientů s mnohočetným myelomem a nyní je testován u pacientů s relapsem ALL v kombinaci s chemoterapií. Data o účinnosti této léčby jsou zatím limitovaná.

Metodika: Všichni pacienti dostali daratumumab v dávce 16mg/kg v infuzích každých 7 dní. Pozitivita CD38 na blastech byla potvrzena pomocí monoklonálních protilátek (mAb, klon HIT2, T16) před zahájením léčby.

Výsledky: Pomocí daratumumabu jsme léčili 5 pacientů s relapsem ALL (4 T-ALL a 1 pacient s druhým CD19neg relapsem B prekurzorové (BCP) ALL). Tři pacienti dostali daratumumab v kombinaci s chemoterapií, u jednoho pacienta byla chemoterapie časně ukončena z důvodu toxicity a jeden pacient byl léčen pouze daratumumabem z důvodů klinického stavu.

Tři z 5 pacientů dosáhli na léčbě 2. remise (CR2) a podstoupili transplantaci. Dva z těchto pacientů později zrelabovali s odstupem několika měsíců s CD38pos blasty. Jeden pacient zůstává v CR2 více než rok po transplantaci.

Dva pacienti nedosáhli na léčbě remise, u jednoho z nich (T-ALL) došlo k progresi onemocnění a následnému úmrtí. U druhého pacienta (2. relaps BCP ALL) byla léčba změněna na inotuzumab a pacient žije v CR3 po následné transplantaci. U obou pacientů byly přítomné blasty s nedetekovatelnou expresí CD38 dle standardně používaných mAb (klon HIT2, T16).

Hodnocení exprese CD38 během léčby daratumumabem je komplikováno skutečností, že tato látka sdílí epitop s běžně používanými mAb. Tuto překážku lze překonat použitím polyklonálních protilátek. U pacienta s T-ALL s progresí na léčbě jsme změřili vzorek ze dne 38 po zahájení relapsové léčby. Prokázali jsme expresi kapa řetězce na T-ALL blastech, tedy přímé navázání daratumumabu (tvořeného kapa řetězcem) na blastech. Exprese CD38 navíc byla detekovatelná jak intracelulárně tak na úrovni mRNA. Při použití polyklonální protilátky CYT-38F2 jsme byli schopni detekovat expresi CD38 na povrchu blastů, i když s nižší intenzitou.

Závěr: Léčba daratumumabem u relabovaných ALL může vést k remisi onemocnění, nicméně její efekt je často pouze dočasný. Při měření exprese CD38 po použití daratumumabu je třeba brát v potaz sdílení epitopu anti-38 mAb a daratumumabu.

Podpora: Podpořeno z grantu NU20-05-00282 a NU20-03-00284.

P-11

FAKTOR XIII V HEMOSTÁZE A LIEČBA VRODENÉHO DEFICITU FAKTORA XIII KAZUISTIKA TROJROČNÝCH DVOJIČIEK S DEFICITOM FAKTORA XIII.

N. Galóová (1), A. Bátorová (2), I. Plameňová (3)

1 - Oddelenie detskej hematológie a onkológie, Detská fakultná nemocnica Košice, 2 - Národné hemofilické centrum, KHaT LF UK, SZU, UNB, Bratislava, 3 - Národné centrum hemostázy a trombózy KHaT JLF UK, UN Martin

Úvod: Vrodený deficit FXIII je zriedkavé, autozomálne recesívne ochorenie s variabilnými klinickými prejavmi. Klinicky závažný je však ťažký deficit FXIII, ktorý je spomedzi všetkých zriedkavých krvácajúcich ochorení spojený s najvyšším výskytom vážnych krvácaní. Prejaví sa už po narodení krvácaním z pupočníka, neskôr sú typické podkožné krvácania, pooperačné krvácania a potenciálne fatálne CNS krvácania, ktoré postihujú až 34% pacientov (1,2). U žien môže byť ťažký deficit FXIII príčinou recidivujúcich abortov (3).

Koagulačný faktor XIII (FXIII) známy od 50-tych rokov minulého storočia ako fibrín stabilizujúci faktor, je finálny enzým koagulačnej kaskády. Molekula faktora XIII má heterotetramérnu štruktúru (FXIII-A₂B₂), pozostáva z 2 reťazcov A₂ a B₂, pričom každý z nich je kódovaný iným génom. Reťazec A₂ po aktivácii kalciovým iónom vstupuje do reakcie s rozpustným fibrínom za vzniku nerozpustnej fibrínovej siete, B₂ plní stabilizačnú funkciu molekuly. Jeho pôsobením, závislým od iónov kalcia, dochádza k tvorbe krížnych fibrínových väzieb, vďaka čomu vzniká pevná fibrínová sieť. Okrem tejto jeho najznámejšej funkcie sa FXIII enzymaticky podieľa na fibrinogéneze, má angiogénny a neovaskularizačný potenciál. Dôležitý je pri hojení rán a v boji proti infekčnému agens.

Metodika: Pri diagnostike ochorenia je dôležitá anamnéza krvácania napriek normálnym koagulačným testom, diagnózu potvrdí znížená aktivita FXIII a zvýšená rozpustnosť krvného koagula. Špecifickým vyšetrením je molekulárno – genetické vyšetrenie identifikujúce kauzálnu mutáciu v géne pre A resp. B reťazec ktorá spôsobuje ochorenie(4).

Výsledky: Liečba je ako pri iných vrodených koagulopatiách založená na substitúcii chýbajúceho faktora. V prípade ťažkých foriem, kedy je bazálna hladina FXIII < 1%, sa odporúča jeho substitúcia, s cieľom zabrániť spontánnym krvácaniam a najmä recidívam krvácania do CNS. Vzhľadom na dlhý biologický polčas FXIII jeho profylaktické podávanie raz za 4–6 týždňov zabezpečí hladinu FXIII nad 5%. V minulosti sa používala čerstvo zmrazená plazma, v súčasnosti je k dispozícii z plazmy derivovaný FXIII (Fibrogammin®, CSL Behring).

Odhalenie štruktúry FXIII umožnilo cielejšiu syntézu molekuly reťazca A génovým pomocou génového inžinierstva. Rekombinantný koncentrát FXIII, obsahujúci subjednotku A (rFXIII A₂ NovoThirteen®, NovoNordisk) umožňuje efektívnejšiu liečbu a dostupnejšiu profylaxiu pre vysoko rizikových pacientov.

Záver: V Národnom registri vrodených koagulopatií v Bratislave je evidovaných 11 pacientov s deficitom FXIII, z toho v dvoch rodinách 5 pacientov s ťažkou formou ochorenia. V práci prezentujeme kazuistiku 3 ročných dvojčiek, dievčat s ťažkým deficitom FXIII pri dvojito heterozygotnej mutácii génu pre podjednotku A faktora FXIII p.Gly211Arg (c.631G>A) /p.rg383Ser(c.1149G>C) so závažným krvácajúcim fenotypom, včasným výskytom CNS krvácania a potrebou profylaxie.

P-12

INDIVIDUALIZATION OF *L-asparaginase* THERAPY IN PEDIATRIC ALL PATIENTS USING A NOVEL AUTOMATED METHOD

Hricová D. (1), Múdry P. (1), Šterba J. (1), Starý J. (2), Řiháček M. (3), Mikušková A. (4), Selingerová I. (5), Zdražilová-Dubská L. (3,6), Valík D. (3,6)

1 - *Klinika dětské onkologie LF MU a FN Brno*, 2 - *Klinika dětské onkologie a hematologie, LF2 UK a FN Motol, Praha*, 3 - *Ústav laboratorní medicíny FN Brno*, 4 - *Oddělení dětské hematologie a biochemie FN Brno*, 5 - *Oddělení laboratorní medicíny MOÚ Brno*, 6 - *Katedra laboratorních metod LF MU*;

Introduction: We developed a rate method for rapid quantitative determination of plasma activities of pharmacologically administered L-asparaginase to enable individualized adjustment of asparaginase dosing. This method is based on serial on-board monitoring of ammonia formation by asparaginase-containing patient plasma using common IVD ammonia reagent and a clinical chemistry automatic analyzer.

Methods: Determination of L-asparaginase only: as of 20.3.2019 the procedure has been significantly simplified for all other participating treatment centres as follows: blood was sampled to K3EDTA tube, centrifuged at the local laboratory at 2500 rpm for 10 min in the primary tube, plasma was transferred to a secondary tube containing no additives and marked identically with the primary tube. The secondary tubes were placed to the refrigerator until sent to the referral laboratory by a postal courier service.

L-asparaginase activity was determined from the slope of a product-generating reaction curve between 0–50 minute and expressed in $\mu\text{mol/l}$ of a product (ammonia) generated per second (i.e. $\mu\text{kat/l}$). Following the result from the first measurement, further instrumental dilution (10x) was used as necessary if instrument flags appeared.

Results: From 20.3. 2019 to the end of December 2020 we performed determination of asparaginase activities in 88 pediatric patients with ALL consisting of approx. 250 episodes of drug administrations. In selected cases, determination of plasma asparaginase was performed.

The kit for performing this procedure was finalized and submitted to Czech Office for Industrial Property and registered. CZ Agency for Industrial property, File No. 35596:

Conclusion: Monitoring of L-asparaginase therapy based on STAT determination of enzyme plasma activity is feasible, implementable into a workflow of a high-complexity laboratory. The procedure was found clinically informative at the national level under the coordination of Pediatric Oncology Section of the Czech Oncology Society. This workflow has been in the clinical practice in the Czech Republic since March 2019 helping to monitor plasma levels of L-asparaginase and to ascertain some of the adverse side effects possibly attributable to this drug.

P-13

CANISTERAPIE, ANEB KDE JE PES TAM JE DOBRÁ NÁLADA.

Rohleder O.

1. *Klinika dětské onkologie Fakultní nemocnice Brno – Dětská nemocnice* 2. *Canisterapeutické sdružení Jižní Morava*

Úvod: Canisterapie je léčebná metoda za pomoci speciálně cvičeného psa nebo feny. Jedná se o jednu z forem animoterapie využívající interaktivního léčebného přístupu k pacientovi. Hlavní myšlenkou je zlepšení jak fyzické tak psychické kondice pacienta za využití nejen etologie ale také fyziologie, tvaru, velikosti, teploty a pohybu těla psa.

Metodika: Mezi základní typy canisterapie řadíme aktivity za účasti psa, terapie za účasti psa a vzdělávání za účasti psa. Specifickou metodou je potom polohování, kdy dochází k přímému kontaktu pacienta a psa. Z dostupných publikací je zřejmé využití canisterapie v oborech jako je ošetrovatelská péče, psychologie, logopedie, speciální pedagogika, fyzioterapie či rehabilitace nebo také onkologie a paliativní medicína.

Výsledky: Únava, strach, úzkost, bolest či sociální izolace jsou velmi častými faktory negativně ovlivňující kvalitu života nejen dětských pacientů v onkologické léčbě. Cíleně vedenou canisterapií lze velmi efektivně odvést pozornost od vlastních obtíží, aktivovat antistresové mechanismy a celkově zlepšit chuť do života.

Závěr: Dosavadní zkušenosti našeho pracoviště s canisterapeutickým psem Bohumilem potvrzují tento efekt nejen na naše pacienty, ale také jejich doprovod a personál kliniky.

P-14

BEZDRÁTOVÁ ULTRAZVUKOVÁ KAPESNÍ SONDA: UŽITEČNÝ BEDSIDE POMOCNÍK PŘI KANYLACI PERIFERNÍ ŽÍLY U DĚTSKÝCH ONKOLOGICKÝCH PACIENTŮ

Merta T., Rohleder O., Ulrichová M., Kýr M.

Klinika dětské onkologie FN Brno

Úvod: Problematika léčby dětských onkologických pacientů je úzce spojena s potřebou periferního či centrálního žilního vstupu. Intenzivně léčení pacienti vyžadují v naprosté většině případů centrální žilní katetr. Ti, kteří ho nemají, podstupují opakované zavádění periferních kanyl. Ty na KDO zavádí výhradně zkušené dětské zdravotní sestry. I přes vysokou úspěšnost je však u některých pacientů zavedení problematické. V takovém případě je volán lékař, který ale může mít paradoxně mnohem méně zkušeností a situace se nadále komplikuje. Nepřehledná situace, kdy zavádějící opakovaně píchá takzvaně „naslepo“ může být pro pacienta traumatizující. Jedná se například o pacienty s podezřením na septický centrální žilní katetr nebo nové pacienty, kteří potřebují neodkladně žilní vstup. Při probíhající sepsi může být takové zavedení o to více problematické. Někdy je nutné zavést dočasný centrální katetr, což znamená další celkovou anestezii a zátěž pro pacienta. V současné době je užití ultrazvuku považováno za zlatý standard při zavádění centrálního žilního katetru. Některé současné práce ale doporučují použít ultrazvuku i při kanylaci periferní žíly u pacientů s obtížným žilním přístupem. Snižuje počet pokusů, dobu do zavedení a redukuje riziko následných komplikací.

Metodika: V současné době máme na Klinice dětské onkologie v Brně k dispozici bezdrátovou ultrazvukovou sondu GE Healthcare Vscan. Její použití je velmi jednoduché, sondu lze spárovat přes tablet nebo chytrý telefon. Je vybavena funkcí Needle visualisation, která zprostředkuje výraznější obraz jehly a tedy lepší orientaci při zavádění. Sondu využíváme u pacientů, u kterých nelze opakovaně napíchnout periferní žíla nebo u takových, kde tuto komplikaci od začátku předpokládáme. Jedná se zejména o kanylaci žil kubity, techniku lze však využít i k zobrazení jugulární žíly nebo vena saphena magna.

Výsledky: Během 6 měsíců od pořízení jsme sondu při kanylaci periferní žíly využili 13x. Ne vždy byla kanylace pod ultrazvukem úspěšná. Nejde pouze o techniku manipulace s ultrazvukovou sondou a jehlou v reálném čase, ale také o samotnou techniku zavedení flexily a především je nutné tyto úkony propojit tak, aby bylo dosaženo správného výsledku. I zde platí předpoklad, že při zavedení nové techniky dojde k přechodnému snížení úspěšnosti, po jejím osvojení bychom ale měli být schopni provádět složitější úkony a s lepší efektivitou než doposud.

Závěr: Ultrazvuk může být významným pomocníkem při kanylaci dětských pacientů se špatným žilním přístupem.

SESTERSKÁ SEKCE I.

TRANSPLANTACE KRVETVORNÝCH BUNĚK U DĚTÍ S TĚŽKOU KOMBINOVANOU IMUNODEFICIENCÍ - 2 KAZUISTIKY

Jurčíková P. (1), Skleničková P. (2), Formánková R. (3)

Klinika dětské hematologie a onkologie UK 2. LF a FN v Motole, Praha

Těžká kombinovaná imunodeficeience (SCID) je nejzávažnější vrozenou poruchou imunitního systému. Manifestuje se zpravidla již v prvních měsících života těžkými infekcemi dýchacích cest, kůže a sliznic, průjmy a neprospíváním. Infekce bývají charakteristické svým atypickým nebo recidivujícím průběhem, vyvolavatelé bývají často viry (například cytomegalovirus), plísňe, pneumocysty. V laboratorních nálezech bývá lymfopenie, nízké hladiny imunoglobulinů, nízké zastoupení CD3+ lymfocytů a patologické funkční testy lymfocytů.

Transplantace krvetvorných buněk (TKD) je jedinou možnou léčbou těchto pacientů, zásadní pro její úspěch je časné provedení, nejlépe před rozvojem závažných infekčních komplikací. Od 1. ledna 2022 byl v České republice zahájen celonárodní pilotní program rozšíření novorozeneckého screeningu o SCID. Odhalení onemocnění v prvních dnech života novorozence je naprosto klíčové pro včasné zahájení adekvátní profylaktické léčby (podávání Biseptolu a substituci imunoglobulinů) a následně kauzální léčbu TKD.

Součástí prezentace jsou kazuistiky 2 pacientů. První pacient byl sledován pro neprospívání od 4 měsíců věku, v 8 měsících byl hospitalizován pro pneumonii způsobenou Pneumocystis jiroveci a následně u něho byla stanovena diagnóza SCID. Před TKD byla nutná dlouhodobá oxygenoterapie včetně HFNO. Transplantace od nepříbuzného dárce byla provedena ve věku 11 měsíců. U druhého pacienta byla diagnóza potvrzena na základě novorozeneckého screeningu ve 3 týdnech věku, transplantován byl ve věku 2 měsíců kostní dřením od svého HLA-identického bratra. Do přijetí na transplantační jednotku neprodělal žádnou infekční komplikaci a do transplantace vstupoval ve velmi dobrém klinickém stavu. Cílem přednášky je ukázat, jaké výhody přináší nově zavedený novorozenecký screenig pacientům s těžkou kombinovanou imunodeficiencí oproti minulosti.

PRES SYNDROM- Příběh Katherinky

Šestáková P. (1), Činčilová H. (1)

1- Klinika dětského lékařství Ostrava

Press syndrom - kazuistika

KOMPLIKACE ONKOLOGICKÉ LÉČBY U DÍTĚTE S AKUTNÍ LYMFOBLASTICKOU LEUKEMÍÍ – KAZUISTIKA

Škopková H. (1), Šancová M. (1)

1 - *Klinika dětské onkologie FN Brno*

Invazivní mykotické infekce představují velmi závažnou komplikaci onkologické léčby. Mucor je velmi vzácné plísňové onemocnění, má agresivní průběh a vysokou mortalitu. Léčba spočívá v intenzivní a dlouhodobé antimykotické terapii, zpravidla je také nutné chirurgické řešení.

Na naše pracoviště byla přeložena pacientka z jiného pracoviště, kde byla přibližně měsíc léčena pro ALL, dosaženo remise, nastaly u ní komplikace – pneumonie a z vyšetření BAL hlášen *Rhizomucor pusillus*. Po překladu následovala další vyšetření a operační zákroky. Proběhla thorakotomická resekce, dále resekce dolního laloku a části levé plic. Z histologie potvrzena angioinvasivní plicní mykóza, která vedla k rozsáhlé trombóze cév a infarktu plic, mykotická pleuritida. Potvrzen *Rhizomucor pusillus*. Po operačních zákrocích krátkodobá hospitalizace na chirurgii a odd. ARO. Dlouhodobá léčba antimykotiky, korekce těžké hypokaliémie a hypertenze. Vytrvale lepšící se trend, ložiska mukoru se zmenšila, modifikován léčebný postup a zahájen 1. cyklus Blinatumomabu (imunoterapie) v 28 denním kontinuálním podání. Navzdory velkému zpoždění v léčbě leukémie dosáhla po 1. bloku Blinatumomabu molekulární biologické remise. Léčba antimykotiky nadále pokračuje.

Během dlouhodobé hospitalizace a sociální nestability v rodině, se u dívky začal zhoršovat psychický stav. Jako novinku na naší klinice, jsme začali využívat canisterapii, což dívence velmi prospělo.

Pacientka pokračuje v onkologické i antimykotické léčbě

KOMPLIKACE LÉČBY U MALÉ PACIENTKY S METASTATICKÝM NEUROBLASTOMEM, KAZUISTIKA

Chloupková P. (1), Šamonilová L. (1), Kuklová K. (1)

1 - *Klinika dětské onkologie FN Brno*

Na naše oddělení JIP přeložena v průběhu sepse a febrilní neutropenie, výrazně zahleněná s nutností velmi častého odsávání z DC, je ale schopna dobře si odkašlat. Pro nemožný p.o. příjem zaveden nasogastrická sonda, následně se zavádí PEG.

Po celou dobu léčby jsou pravidelné kontroly ORL a foniatrie. Stále dochází k mikroaspiracím slin a hlenů, což vede k opakovaným bronchopneumoniím. Probíhá intenzivní rehabilitační a logopedická péče, dochází k postupnému zlepšování řeči. Velmi náročné je pro holčičku téměř zakázaný p.o. příjem pro možnou aspiraci potravy. Výživa je celou dobu podávána do PEG.

Pacientka nadále pokračuje v léčbě neuroblastomu – vysocedávkovaná CHT, imunoterapie Quaziba, Lorviqua (tyrozinkinázový inhibitor), dlouhodobá profylaxe ATB, rehabilitace.

PÉČE O DĚTSKÉ PACIENTY PŘI PROTONOVÉ RADIOTERAPII

Bartošová J, Havlíčková L, Nimsová Z.

Klinika dětské hematologie a onkologie FN Motol

Dále se v přednášce budeme věnovat rozdílům protonové a fotonové radioterapie, jejími indikacemi a kontraindikacemi. Zaměříme se na péči o pacienty v radioterapii od přijetí na oddělení až po propuštění, včetně zvláštností přijímání zahraničních pacientů. Nedílnou součástí péče o tyto pacienty je správná informovanost rodičů v péči o ozařované pole, případná edukace ošetřování postižené kůže. Svá specifika mají nejmenší pacienti, u kterých probíhá radioterapie v celkové anestezii. Závěrem odprezentujeme statistiky.

ZAČÁTEK BYL ASTROCYTOM

Knížková Z., Gabrielová Z.

Dětská klinika, Oddělení hematoonkologie, FN Plzeň

Kazuistika nyní 10 letého chlapce M.F., který se začal léčit ve věku 5,5 roku s dg. pilocytický astrocytom.2/2018 začátek potíží – regrese ve vývoji, progredující okohybná porucha, periferní paréza n.facialis VII. vpravo. Vyšetřen neurologem, indikován k vyš.MR mozku s nálezem expanzivního procesu v oblasti IV.komory. Indikován k operaci – provedena subtotální resekce tumoru. Histologicky potvrzen pilocytární astrocytom gr.1. V pooperační péči kladen důraz na RHC kvůli nedovírání pravého víčka a vážnoucímu pohybu pravého oka, ochablý koutek, dyslalie. Zatím bez chemoterapie, sledován na onkologické ambulanci KDHO FN Motol, na DK HOO dochází k pravidelné kontrole MR po 6 měsících. Pro progresi rezidua 1 – 2 mm 2 roky po operaci zahájena chemoterapie Vinblastinem v květnu 2020 1x týdně, zaveden port. Postupné zhoršování psychického stavu, projevy agrese (dle maminky po sladkém jídle, vliv narození sourozence?), poruchy kognitivních funkcí. Následuje neurologické vyšetření, EEG s nálezem absencí i toniccko – klonických křečí, nasazena Kepra – bez efektu. V srpnu 2020 psychiatrické vyšetření se závěrem – organická porucha chování způsobená poškozením mozku – dop. Tiapridal gtt. Postupem času zhoršení stavu, motorických funkcí, enuréza, enkopréza. V lednu 2021 vyšetřen v ÚDMV v Praze pro susp. nemoc N – Pick typ C, která byla prokázána na molekulárně – genetické úrovni. N-Pick je autosomálně recesivně dědičné onemocnění charakteristické střádavou poruchou metabolismu lipidů spojené s neurologickým postižením. Podkladem je mutace genu NPC 1, která vede k narušení transportu lipidů a cholesterolu a hromadění jeho neesterifikované formy v lysozomech v různých orgánech. Diagnostika – klinický obraz nemoci, molekulárně genetické vyšetření a prokázání choroby. Léčba – kauzální léčba neexistuje, preparát ZAVESCA – očekává se zmírnění potíží a stabilizace stavu. Projevy – hepatosplenomegalie, žloutenka, zpomalený motorický vývoj, hypotonie, ataxie (porucha koordinace pohybů), dysartrie, kataplexie (náhlá ztráta sv. napětí, po které následuje pád), EP záchvaty, dystonie (poruchy sv. napětí), oftalmoplegie (ochrnutí okohybných svalů), progresivní demence, dysfagie (poruchy polykání), poškození plíc. Bez léčby má toto neurodegenerativní onemocnění progresivní průběh s jednoznačně infaustní prognózou. Vývoj roku 2021 pro Matyho – přestal chodit do školy, postupem času se vyvinuly téměř všechny příznaky popsané výše. Přestává mluvit, někdy mu jen tečou slzy po tváři. Krátkodobá observace na JRP po EP záchvatu. V září 2021 podpis DNR.

Vývoj roku 2022 – ztrácí se mimika obličeje, přestává chodit, jezdí na invalidním vozíku. Zvyšuje se četnost EP záchvatů – 10x denně. Velká zátěž rodičů z důvodu ochrany před zraněním při pádu a následnými EP záchvaty.

SESTERSKÁ SEKCE II.

UZAVŘENÉ SYSTÉMY PŘI APLIKACI PROTINÁDOROVÉ LÉČBY, ZKUŠENOSTI JEDNOTLIVÝCH PRACOVÍŠŤ ČR A SR - WORKSHOP

Petlachová M. (1), Bařinová E. (1)

1 - Klinika dětské onkologie FN Brno

Hlavní nebezpečí nakládání s cytostatiky plyne z chronického působení těchto látek přijímaných dlouhodobě v nízkých dávkách v důsledku stopové kontaminace pracovního prostředí. S přibývajícím věkem výkonu takového povolání pak roste riziko projevu některého z dalších účinků těchto látek jako je genotoxicita, karcinogenita, vývojová nebo reprodukční toxicita.

V posledních letech se na trhu objevují tzv. uzavřené systémy aplikace protinádorové léčby. Jedná se „infuzní sety“, které umožní aplikaci celé ordinované dávky bez nebezpečného rozpojování a přepichování infuzních souprav. Nevýhodou je jejich vysoká cena a nemožnost úhrady zdravotní pojišťovnou u pacientů na intenzivní péči. Tyto ekonomické faktory často brání v plošném použití. Vedení některých nemocnic ovšem zdraví svých zaměstnanců preferuje a tyto moderní zdravotnické prostředky jsou na onkologických odděleních dostupné.

Cílem sdělení je výměna zkušeností, představení ošetrovatelských postupů, formy úhrady u zdravotních pojišťoven a praktické ukázky použití uzavřených systémů.

Na prezentaci se podílela všechna dětská onkologická pracoviště ČR a SR, která poskytla informace pro zpracování přednášky, čímž jim velice děkuji.

MÁME ŽIVOT V KRVÍ

Sisková Losová I. (1), Pavleová J. (1), Šimegová D. (1), Kostická L. (1), Kolenová A. (1)

Klinika detskej hematológie a onkológie, NÚDCH Bratislava

Klíčové slova: AML M4, hemofília A, Pediatric Early Warning Score (PEWS)

Na Slovensku žije okolo 600 pacientov, ktorým bolo diagnostikované zriedkavé ochorenie hemofília. Až tretina z nich sú deti. Výskyt hemofílie a súčasne prebiehajúce nádorové ochorenie u detí je veľmi výnimočné.

Prezentovaná kazuistika je prípad 7 ročného chlapca s hemofíliou A, ktorý sa na našej klinike liečil od júla 2021 do januára 2022 pre akútnu myeloidnú leukémiu, s FAB podtypom M4 a s veľmi nepriaznivou genetickou zmenou. Pacient bol liečený chemoterapiou, cieľovou liečbou a tiež podstúpil alogénnu transplantáciu kostnej drene podľa aktuálnych odporúčaní AML-BFM 2019. Počas náročnej liečby vyžadoval kontinuálne monitorovanie koagulačných parametrov a v spolupráci s Národným hemofilickým centrom v Bratislave bola podávaná substitučná liečba chýbajúceho faktoru. Pacient napriek hlbokým dreňovým útlmom nemal závažné ani život ohrozujúce krvácanie.

Cieľom práce bolo v ošetrovateľskej starostlivosti poukázať na implementáciu pediatrických včasných varovných príznakov (PEWS), klinické pozorovania pri vysokorizikovej liečbe, ojedinelý prípad pacienta a súčasnú liečbu nepriaznivej leukémie a závažných okolností, ktorá je diametrálne kvalitnejšia a efektívnejšia ako v minulosti.

CO UKÁZALA AUEROVA TYČ?

Koháková J., Srbová J., Sedláčková R.

FN Plzeň Dětská klinika- oddělení hematoonkologie

Na naše oddělení byl 1.2 přijat 16-ti letý chlapec- odeslaný PLDD, pro přítomnost leukocytózy s přítomností blastů v krevním obraze, dále zhoršení výkonnosti při sportovním plavání a únavu.

Mikroskopicky v periférii zjištěny Auerovy tyče, proto je chlapec po domluvě odeslán do FN Motol pro podezření na AML.

Kde v kostní dřeni nalezeny Auerovy tyče a zároveň lymfoblasty - cytometricky je tak diagnostikována EARLY T-ALL, CNS status 1. Je tak 3. 2. zahájena léčba protokolem AIEOP-BFM ALL 2017. Dále je zaveden 2 lumenný centrální žilní katetr- tunelizovaný. A provedena jsou další vstupní vyšetření. Při očním vyšetření popsány retinální hemoragie - doplnění MR mozku a CT angio k vyloučení trombózy splavů. Všechna provedená vyšetření neprokázala jakýkoliv patologický stav. Chlapec je 8. 2 přeložen zpět na naše oddělení, kde pokračoval v zavedené léčbě. Zpočátku byl průběh celkem standardní bez komplikací.

Dle protokolu se podala první cytostatika. Poté se u chlapce začaly objevovat lehká brnění levé ruky, které je přisuzované již k podané dávce Vincristinu a spojované s často se vyskytující neuropatií.

Během pár hodin se, ale stav chlapce zhoršil, došlo k poruše vědomí s křečemi. A následným pádem ze stoje. (Byl sám na pokoji a zrovna se rozešel pro pití). Nalezen už na zemi, kdy pád byl slyšet a personál přiběhl ihned. Po podání diazepamů se stav stabilizuje.

Jsou provedena další vyšetření (MR mozku, CT angio, neurologické vyšetření, EEG) - kde byla zjištěna trombóza splavů a zároveň subdurální krvácení, ke kterému došlo při pádu.

Je nastavena antiepileptická, antikoagulační léčba, rehabilitace a klid na lůžku. Zároveň byl nutný zvýšený dohled na chlapce při jeho běžných denních aktivitách - pomoc rodičů - celodenní přítomností.

Na zavedené léčbě zpočátku přetrvává lehká paréza levé ruky a tváře. Postupně dochází ke zlepšení a nakonec k normalizaci stavu chlapce.

Při další kontrolní MR (1 měsíc po pádu pacienta z důvodu křečí) nalezen absces v předním okraji m. capitis longus vpravo v úrovni C1.

Konzultace na úrovni různých pracovišť ohledně nálezu na MR. Byl naplánovaný operační zákrok ve FN Motol, kam jsme pacienta k výkonu přeložili. Podle domluvy zahájena léčba abscesu spolu s pokračující chemoterapií. Vzhledem k lokalizaci byl zákrok velmi riskantní. Ve FN Motol doporučen dále jen konzervativní postup (podávání ATB jak bylo již zavedeno). Léčba probíhala dlouhodobě podáváním ATB (Unasyn, Prostaphilin).

S nastavenou léčbou dokončuje první protokol léčby již bez výraznějších komplikací.

Při další kontrolní MR byl nález výrazně vylepšen, dochází k vymizení abscesu.

Podle odpovědi na léčbu (Den + 15) pacient zařazen do léčebné větve HR protokolu AIEOP-BFM ALL 2017.

Protokol HR1 – 30. 5. – 17. 6. – kde opět komplikace. Dlouhé vylučování MTX, postižení sliznic a kůže. Postupně v rozvoj průjmů – *clostridium difficile*.

Protokol HR2 – 21. 6. – 5. 7. – aplikace chemoterapie bez problémů, MTX vyloučen v normě. Postižení sliznic nenastalo, jen se opět zhoršila kůže při vylučování MTX (zbarvení).

Nyní se chlapec nachází před zahájením posledního HR protokolu – HR 3.

RODIČOVSKÁ SEKCE

HAIMA CZ - NOVÉ CESTY POMOCI

Dvořáková P.

Haima CZ, z.s.

Haima začala rozvíjet myšlenku společného Dne dětské onkologie jako styčného bodu pro všechny neziskové organizace působící v oblasti dětské hematologie a onkologie. Už v 8. ročníku tohot dne se rozhodla dát prostor pro větší prezentaci jednotlivých neziskových organizací – nabídla program na stage všem neziskovým organizacím, a také je zapojila do rodinné hry v doprovodném programu. Tato aktivita je předvojem Dne dětské onkologie 2023, který bychom rádi realizovali v celorepublikové spolupráci, kde se tento den spojí s dlouhodobější mediální kampaní a osvětou směrem k veřejnosti.

Dále se Haima rozhodla více soustředit na řešení aktuálních potřeb dětí nejen na intenzivní a udržovací léčbě, ale nabídnout i systematickou podporu pacientům a rodinám s větším, i relativně dlouhým odstupem od léčby. Jedná se zejména o svépomocné pobyty a setkání ve spolupráci s psychoterapeuty, lékaři a dalšími odborníky. Problémy a potřeby pacientů a rodin, které prošli léčbou, nemizí, ale proměňují se a Haima na ně chce reagovat. Tyto aktivity chce upřednostnit před zážitkovými akcemi pro vyléčené pacienty.

Třetí oblastí, na kterou jsme se v činnosti aktuálně zaměřili, je smysluplné vyplnění volného času dětí během hospitalizace, a to především se zaměřením na starší děti. Haima aktuálně připravuje kurz focení, programování. apod.

ÚSPEŠNÁ SPOLUPRÁCA A VÝSLEDKY PROJEKTU CEZHraniČNEJ SPOLUPRÁČE SLOVENSKO-UKRAJINA

Hunčíková M., Behunová Z.

SVETIELKO POMOCI n.o., Košice

Priebeh projektu bol vo vysokej miere ovplyvnený celosvetovou pandémiou, ale reálne výsledky v oboch prihraničných regiónoch ukázali, že sa nášmu projektovému tímu podarilo mnoho dobrého aj napriek zložitej covidovej dobe.

Cieľom a výsledkom projektu bolo aby sa aj deti zo zakarpatskej Ukrajiny dostali ku kvalitnej zdravotnej starostlivosti vrátane primárnej diagnostiky detských onkologických ochorení. Toto sa nám podarilo spolu s našim partnerom dosiahnuť. Rovnako išlo o nadviazanie spolupráce, získanie kontaktov a nadobudnutie odborných skúseností od lekárov zo Slovenska, Českej republiky a iných štátov mimo EÚ.

Naša pomoc ukrajinským deťom ukončením projektu neskončila, pokračuje ďalej. Koncom februára 2022 sme sa museli vysporiadať s novou situáciou, vojnou na Ukrajine, ktorá sa bytostne dotýka nášho projektového partnera. Preto sme sa rozhodli pomáhať ďalej. Cez slovenské grantové schémy sme získali financie na pomoc deťom na Ukrajine aj tým, ktorí pred vojnou ušli na Slovensko.

NADAČNÍ FOND ÚSMĚV ANDĚLA

Šedinová A., Šedinová R.

Nadační fond

Pár vět o nás..

Nadační fond Úsměv Anděla vznikl v roce 2018 po třech úspěšných benefičích pořádaných od roku 2015, po úmrtí malého Péti, který se léčil v Praze v FN Motole na dětské onkologii a hematologii v Praze v Motole od jeho narození až do 17 měsíců.

Malý Péta je hlavní tvář našeho nadačního fondu, bohužel svůj boj se zákeřnou nemocí prohrál, zemřel v roce 2015. Na oddělení dětské hematologie a onkologie, jsme se rozhodli s celou naší rodinou vracet a pomáhat ostatním nemocným dětem, právě z důvodů této nelehké a nepřenositelné zkušenosti. Nadační fond Úsměv Anděla jsme založili s babičkou malého Péti Radkou Šedinovou, dědou Petrem Šedinou a v neposlední řadě s mou osobou Alžbětou Šedinovou, maminkou.

Nejsme velká nadace a máme jen malé cíle, a však víme, že nejcennější co můžeme darovat dětem je náš čas, a tak zní i naše moto.

ZLATÁ RYBKA PLNÍ PŘÁNÍ VÁŽNĚ NEMOCNÝM DĚTEM

Vítovcová K., Ambrosová S.

Zlatá rybka, z.ú.

Posláním Zlaté rybky je plnit přání dětem s život ohrožujícím onemocněním a onemocněním s nejistou prognózou. Cílem příspěvku je představit činnost organizace na příkladu splněného přání.

PŘEHLED PARTNERŮ A VYSTAVOVATELŮ

GENERÁLNÍ PARTNEŘI:



PARTNEŘI:



VYSTAVOVATELÉ:



Mediální partneři

Hematozpravodaj

Všem partnerům a vystavovatelům děkujeme za účast a podporu!